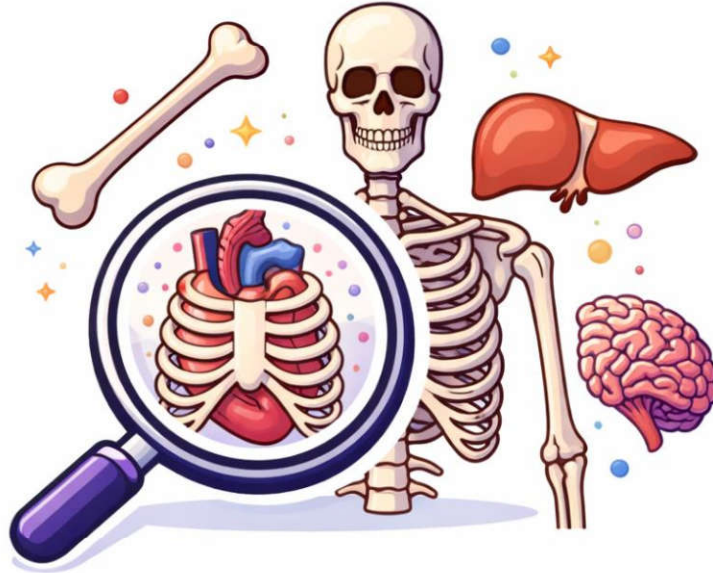

به نام خدا

آناتومی



ANATOMY

درسنامه و تست های آزمون های ۴۰۴-۴۰۱ + تمام ادوار قبل لحاظ شده

گروه آموزشی

مدوی لرن

شما میتوانید جزوات تمام دروس علوم پایه را از وب سایت گروه آموزشی مدوی تهیه کنید



@medwaylearn

www.medwaylearn.com



09173554252

۱. گام اول: یادگیری جدول: اول از همه، سعی کنید ردیف‌های مربوط به مبحث مورد نظر رو از جدول درسنامه به خوبی یاد بگیرید و بفهمید.

۲. گام دوم: حل تست و بازگشت دوباره به جدول: حالا برید سراغ حل تست‌های همون مبحث. بعد از اینکه یک تست رو حل کردید، به پاسخ تشریحیش مراجعه کنید. اونجا توضیحات کامل و دقیق داده شده. بعد از خوندن توضیحات کامل، یک بار دیگه به همون ردیف از جدول درسنامه که اول کار خوندید، برگردید. حالا که تست رو حل کردید و توضیح کاملش رو خوندید، با دید عمیق‌تری به اون نکات خلاصه نگاه می‌کنید و براتون کاملاً جا میفته.

پرا توضیحات کامل رو نیاریم تو خود جدول؟

چون قرار نیست جدول درسنامه تبدیل به یه کتاب حجیم بشه. هدف از جدول، مرور سریع هست. اگر توضیحات زیاد باشه، دیگه مرور کردن با جدول زمان‌بر میشه و عملاً کارآیی خودش رو از دست میده.

بظور از بجزه برای جمع‌بندی (مرور نهایی) استفاده کنیم؟

تو دوران جمع‌بندی، زمان محدوده و باید هوشمندانه عمل کرد. روش استفاده بستگی به میزان وقتی داره که می‌تونید اختصاص بدید:

- اگر وقت کافی دارید: بهتره اول جدول درسنامه رو یه دور کامل بخونید و بعدش تست‌ها رو بزنید. حالا اینکه وقت کنید پاسخ تشریحی رو هم بخونید یا نه، به زمان باقی‌مونده بستگی داره. اگه وقت داشتید، حتماً یه نگاهی بهش بندازید تا نکات ریز رو هم دوره کنید.
- اگر وقت مرور یا کم دارید: اصلاً نیازی به خوندن پاسخ تشریحی نیست. فقط روی خوندن جدول درسنامه تمرکز کنید. ما تمام نکات کلیدی تست‌ها رو به صورت خیلی خلاصه و مفید در جدول آوردیم. با خوندن جدول، کار شما راه میفته و می‌تونید اکثر تست‌ها رو جواب بدید. یادتون باشه، کنار هر تست هم مشخص کردیم که نکته‌اش تو کدوم ردیف جدول، پس اگر سوالی رو اشتباه زدید یا یادتون نیومد، می‌تونید سریع به همون ردیف مراجعه کنید.

خلاصه و تاکید نهایی:

- برای یادگیری عمیق: جدول رو یاد بگیر + تست بزن + پاسخ تشریحی رو با دقت بخون و دوباره به جدول برگرد.
- برای جمع‌بندی (اگر وقت کم داری): فقط جدول درسنامه رو بخون. خوندن پاسخ تشریحی در این شرایط لازم نیست. تمام نکات لازم برای پاسخگویی به تست‌ها، به صورت خلاصه در جدول وجود داره.

جدول درسنامه نورواتوممی

مخچه (Cerebellum)

ردیف	موضوع اصلی	درسنامه و نکات کلیدی
۱	کلیات و تقسیمات	<p>وظیفه: هماهنگی و کنترل حرکات.</p> <p>سافتار: قشر خاکستری (سلول‌های پورکنژ) و هسته‌های عمقی.</p> <p>شکاف‌ها: اولیه (قدامی/خلفی)، افقی (فوقانی/تحتانی)، خلفی-طرفی (جداکننده ورمیس).</p> <p>ورمیس: بخش میانی مخچه.</p> <p>لینگولا (Lingula) قدامی‌ترین بخش کرم فوقانی است (در عقب پرده مغزی فوقانی).</p> <p>ندول (Nodule) در عقب پرده مغزی تحتانی قرار دارد.</p> <p>در طرفین Uvule مخچه، لوزه‌های مخچه (Tonsil) قرار دارند.</p>
۲	بخش‌های عملکردی (لوب‌ها)	<p>۱. آرکی سرپلوم (فلوکولونودولار):</p> <p>◀ وظیفه: تعادل و حرکات چشم (ارتباط با هسته‌های دهلیزی).</p> <p>◀ هسته عمقی: فاستیژیال (Fastigial)</p>

		<p>۲. پالیوسرپلوم (لوب قدامی): ◀ وظیفه: حس عمقی ناخودآگاه و تون عضلانی (ارتباط با نخاع). ۳. نئوسرپلوم (لوب خلفی): ◀ وظیفه: برنامه ریزی و هماهنگی حرکات ظریف و ارادی مانند نوشتن و صحبت کردن (ارتباط با قشر مخ). ◀ هسته عمقی: دندانهای (dentate)</p>
۳	هسته های عمقی	<p>(از داخل به خارج): فاستیژیال (یا شیروانی و با حرکات ظریف مرتبط است، مربوط به مخچه باستانی)، گلوبوز و امبولیفرم (کروی و چکشی)، دنتیت (دندان های - بزرگ ترین). الیاف خروجی هسته دندانهای و گلوبوز و امبولیفرماز طریق پایک فوقانی به هسته VL (ونتزالترال) تالاموس می روند.</p>
۴	پدونکولها (راهها)	<p>◀ فوقانی: عمدتاً خروجی (به هسته قرمز و تالاموس). الیاف وترال اسپاینوسربلار نیز از این راه وارد می شوند. ◀ میانی (بزرگ ترین): ورودی از قشر مخ (از طریق هسته های پل). آکسون نورون های دوم راه کورتیکوپونتوسربلار از این راه عبور می کنند. ◀ تحتانی: ورودی از نخاع (دورسال اسپاینوسربلار)، هسته زیتونی و دستگاه وستیبولار. الیافهای مخچه در مقطع عرضی مغز میانی، در مجرای مغزی میانی (Cerebral aqueduct) (سیلویوس) قرار دارند.</p>
۵	فیبرهای ورودی قشر مخچه	<p>◀ Mossy fibers (الیاف فزه ای): شایع ترین ورودی ها؛ از بیشتر منابع می آیند مثل هسته های پونتین (corticopontine)، راه های اسپاینوسربلار، هسته های وستیبولار و رتیکولار. اینها اول روی Granule cells سیناپس می زنند و از طریق Parallel fibers به پورکنزها اثر می گذارند. ◀ Climbing fibers (الیاف فزنده/بالارونده): فقط از Inferior olivary nucleus (هسته زیتونی تحتانی) می آیند؛ مستقیم و قوی به Purkinje cells سیناپس می دهند (هر پورکنز معمولاً یک climbing fiber اصلی دارد).</p>
۶	سندرم مخچه ای (علائم ضایعه)	<p>هیپوتونی، آتاکسی، ترمور اینتشن (لرزش هدفمند)، ادیادوکوکینزی، نیستاگموس، راه رفتن آتاکسیک (شبیه مست).</p>

ساقه مغز (Brainstem)

ردیف	موضوع اصلی	درسنامه و نکات کلیدی
۷	کلیات و بخشها	<p>رابط بین نخاع و مغز. ◀ مغز میانی (بالا): هسته های اعصاب ۳ و ۴. ◀ پل (میانی): هسته های اعصاب ۵ تا ۸. ◀ بصل النخاع (پایین): هسته های اعصاب ۹ تا ۱۲، مرکز کنترل تنفس و قلب، محل تقاطع راه های هرمی.</p>
۸	سطح قدامی	<p>◀ میان مغز (Midbrain) - سطح قدامی ◀ Cerebral peduncles (پایه های مغزی Crus cerebri / دو برجستگی بزرگ در طرفین) ◀ Interpeduncular fossa (حفره بین پایه ای) بین آنها ◀ خروج عصب (Oculomotor) III از داخل حفره بین پایه ای (مدیال پایه ها) ◀ پل مغزی (Pons) - سطح قدامی ◀ Basilar sulcus (شیار بازیلار) (در خط وسط) (محل قرارگیری شریان بازیلار) ◀ برجستگی عرضی پونز و الیاف عرضی که به مخچه می روند ◀ در حد فاصل پونز و مدولا (Pontomedullary junction) خروج: ◀ VI (Abducens) نزدیک خط وسط ◀ VII و VIII بیشتر لترال (ناحیه cerebellopontine angle) ◀ بصل النخاع (Medulla) - سطح قدامی ◀ Pyramids (هرمها) دو برجستگی طولی در طرفین خط وسط ◀ Decussation of pyramids (تقاطع هرمی) در بخش تحتانی</p>

<p>◀ Olives (زیتون‌ها) برجستگی‌های طرفی تر</p> <p>◀ Preolivary sulcus (شیار پیش‌زیتونی) بین هرم و زیتون: خروج عصب XII (Hypoglossal)</p> <p>◀ Postolivary sulcus (شیار پس‌زیتونی) پشت زیتون: خروج IX, X, XI</p>		
<p>✍ بصل النخاع: تکمه‌های گراسیلیس و کونئاتوس.</p> <p>✍ پل: برآمدگی میانی، Facial Colliculus (حلقه عصب ۷ به دور هسته ۶)، لوکوس سیرولتوس.</p> <p>✍ مثلث‌های کف بطن چهارم: فوقانی (Facial colliculus, Locus ceruleus) و تحتانی (Vagal trigone, Hypoglossal trigone).</p>	<p>۹ سطح خلفی (کف بطن چهارم)</p>	
<p>ساقه مغز جلو = راه‌های حرکتی نزولی</p> <p>وسط = هسته‌های اعصاب مغزی و راه‌های حسی / شبکه رتیکولار</p> <p>عقب = ناحیه سقفی و مسیرهای نزدیک بطن / مجرای مغزی.</p> <p>✍ مغز میانی (Midbrain):</p> <p>◀ مجرای مغزی / سیلیویوس وسط قرار دارد: کانالی که بطن سوم را به بطن چهارم وصل می‌کند.</p> <p>◀ تگمنتوم (پشت ماده سیاه): محل هسته‌های اعصاب مغزی ۳ و ۴ و همچنین هسته قرمز (در کنترل حرکت‌ها، مخصوصاً ارتباط با مخچه).</p> <p>◀ دکوساسیون تگمنتال (Decussation Tegmenta) یعنی "ضربداری شدن" بعضی راه‌ها در همین ناحیه.</p> <p>◀ ماده سیاه (Substantia nigra): بخشی تیره‌رنگ که دوپامین می‌سازد؛ برای تنظیم حرکت مهم است.</p> <p>◀ کروس سربری (Crus cerebri) در جلو: مثل "اتوبان" راه‌های حرکتی نزولی (از قشر به ساقه / نخاع).</p> <p>◀ تکتوم (پشت مجرا): شامل کولیکولوس فوقانی (رفلکس‌های بینایی / حرکات چشم) و کولیکولوس تحتانی (مسیرهای شنوایی).</p> <p>✍ پل (Pons) دو بخش اصلی دارد:</p> <p>◀ قدامی = باسیالر (Basilar pons): پر از الیاف طولی و عرضی؛ الیاف عرضی عمدتاً به مخچه می‌روند (ارتباط پونز ↔ مخچه).</p> <p>◀ خلفی = تگمنتوم: جای هسته‌های اعصاب مغزی ۵ تا ۸ و بخشی از راه‌های حسی و شبکه رتیکولار.</p> <p>◀ جسم ذوزنقه‌ای (Trapezoid body): محل تقاطع بخشی از راه شنوایی (صداها دوطرفه پردازش می‌شوند).</p> <p>◀ هسته‌های ارزنی (pontine nuclei): زیاد هستند و نقششان "ایستگاه انتقال پیام" از قشر به مخچه است.</p> <p>✍ بصل النخاع (Medulla):</p> <p>◀ ادامه مستقیم نخاع است و در بخش پشتی‌اش دو هسته مهم دارد:</p> <p>◀ گراسیلیس و کونئاتوس: ایستگاه اول حس‌های دقیق مثل لرزش و وضعیت مفصل از بدن.</p> <p>◀ الیاف قوس داخلی (Internal arcuate fibers): آکسون‌های همین هسته‌ها که ضربداری می‌شوند و بعد راه نوار میانی (Medial lemniscus) را می‌سازند (مسیر حسی به سمت تالاموس).</p>	<p>۱۰ ساختار داخلی (برش عرضی)</p>	
<p>✍ ششمین عصب مغزی: تریژمینال (V).</p> <p>✍ هسته سی کشیره در تمام طول ساقه: هسته نخاعی تریژمینال.</p> <p>✍ هسته غیرپاراسمپاتیک: هسته سولیتاری.</p> <p>✍ در ساقه مغز، هسته‌های تعادل (وستیبولار) بیشترین تعداد ماکروسکوپی را دارند.</p> <p>✍ جسم ذوزنقه‌ای (Trapezoid body): بخشی از مسیر شنوایی است که در پل مغزی قرار دارد و محل تقاطع برخی از آکسون‌های صعودی شنوایی به طرف مقابل است. آسیب به آن می‌تواند منجر به اختلال در پردازش شنوایی، به ویژه در تعیین جهت صدا شود.</p>	<p>۱۱ نکات مهم ساقه مغز</p>	

هسته‌های اعصاب کranial (Cranial Nerve Nuclei)

درسنامه و نکات کلیدی	موضوع اصلی	ردیف
----------------------	------------	------

<p>خونرسانی لوبول پاراستنترال و شکنج سینگولیت. شاخه های آن موازی زانوی جسم پینه ای. MCA (مغزی میانی - بزرگ ترین): سطح خارجی نیمکره (پیشانی، آهیانه، گیجگاهی فوقانی). خونرسانی مرکز بروکا، قشر حرکتی و حسی صورت و دست (به جز پا)، و قشر شنوایی اولیه. PCA (مغزی خلفی): سطوح تحتانی گیجگاهی و پس سری.</p>		
<p>شریان بازیلر: از اتصال دو ورتبرال در قدام پل. شاخه ها: AICA ، SCA، شریان های پلی. سینوس سائیتال تحتانی: در لبه آزاد داس مغزی. سینوس مستقیم: در محل اتصال داس مغزی و چادر مخچه.</p>	<p>۳۷ شریان بازیلر و سینوس های وریدی</p>	
<p>سوار تباطات: بطن جانبی ← سوراخ مونرو ← بطن سوم ← مجرای سیلویوس ← بطن چهارم. بطن های جانبی: ▲ شاخ قدامی (پیشانی): جداکننده: سپتوم پلوسیدوم. در خارج آن: سر هسته دم دار. ▲ تنه (آهیانه): کف: تالاموس و هسته دمی. ▲ شاخ تحتانی (گیجگاهی): کف: هیپوکامپ. بطن سوم: جدار طرفی (تالاموس و هیپوتالاموس ، ستون فورنیکس، سوراخ بین بطنی و چسبندگی بین تالاموسی است)، کف (اجسام پستانی و...)، سقف (شبکه کورونئید). بطن چهارم: CSF از سوراخ های مجندی و لوشکا به فضای زیر عنکبوتیه می رود.</p>	<p>۳۸ بطن های مغزی</p>	

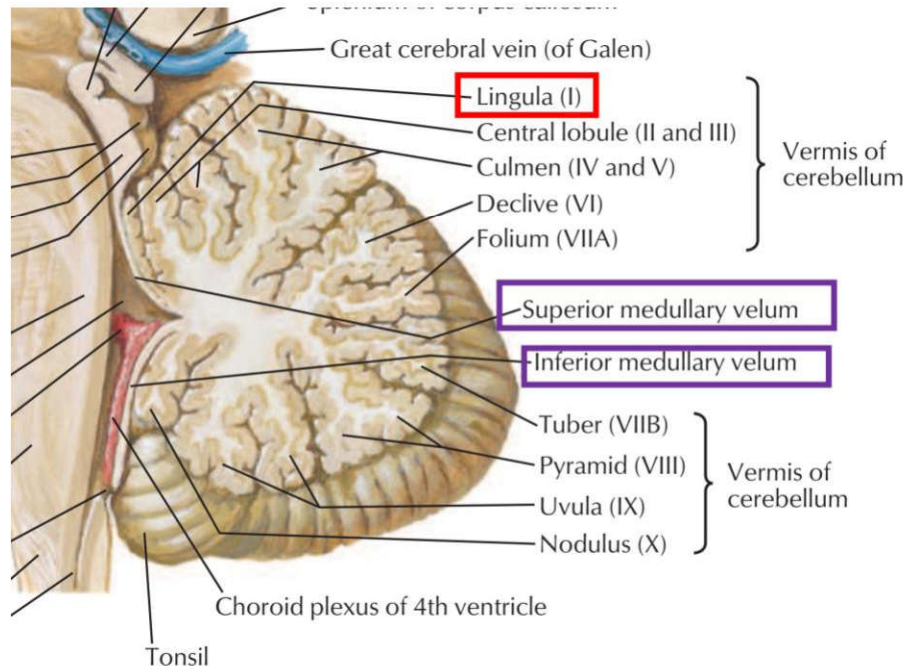
تست های نورواناتومی (تعداد تست = ۱۴۵)

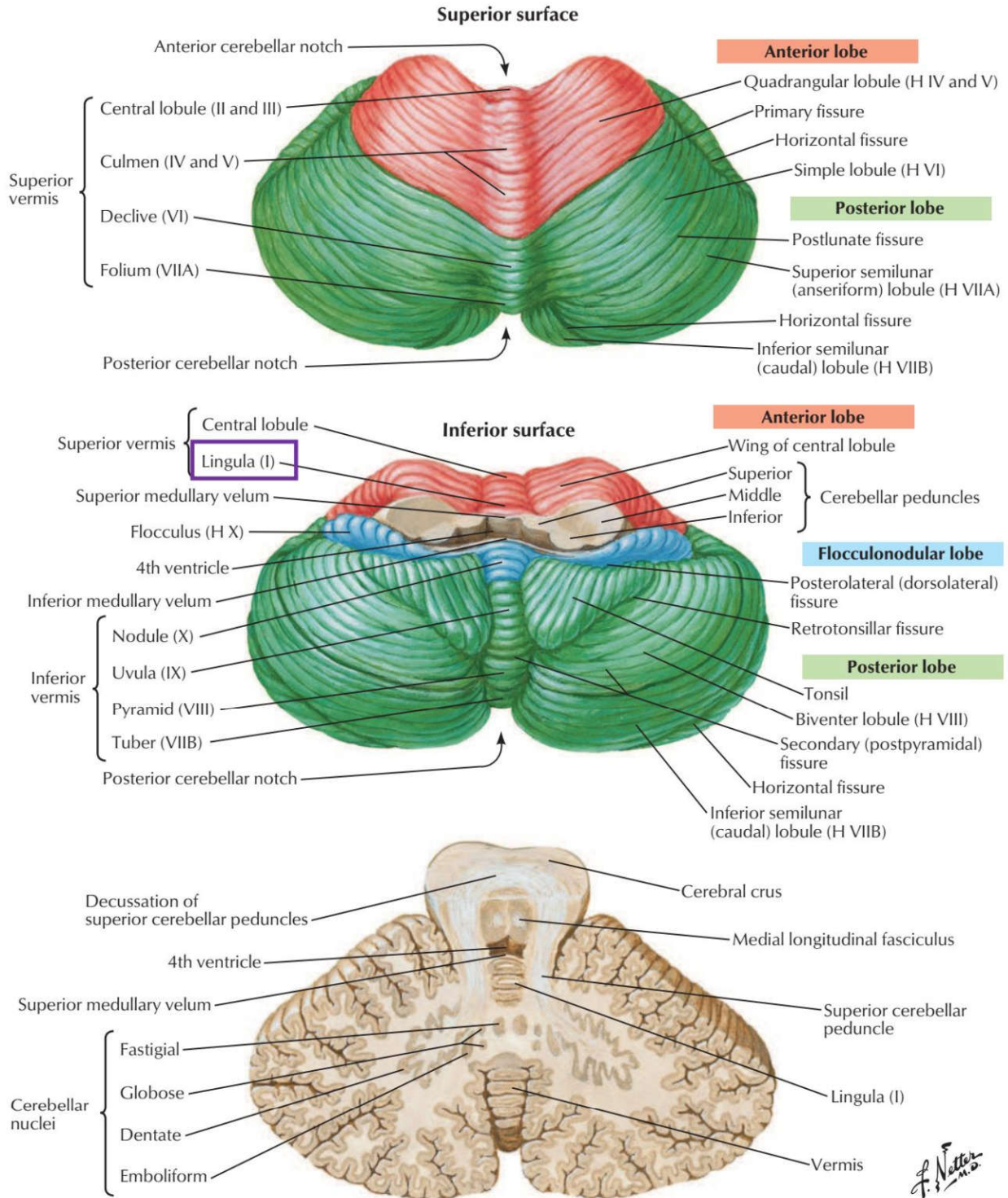
ردیف ۱: کلیات و تقسیمات مخچه

۱) در پشت پرده مغزی فوقانی کدام بخش از مخچه قرار دارد؟ علوم پایه دندانپزشکی اسفند ۴۰۰

الف) lingula (ب) uvula (ج) nodule (د) flocculus

پاسخ صحیح: الف
 پاسخ تشریحی: لینگولا (قسمت قدامی ترین ورمیس فوقانی) در پشت پرده مغزی فوقانی (superior medullary velum) قرار دارد.





Section in plane of superior cerebellar peduncle

۴) در طرفین **Uvule** مخچه کدام ساختار تشریحی قرار دارد؟ علوم پایه پزشکی آبان ۴۰۰

الف) Biventral lobule ب) Tuber ج) Tonsil د) Pyramis

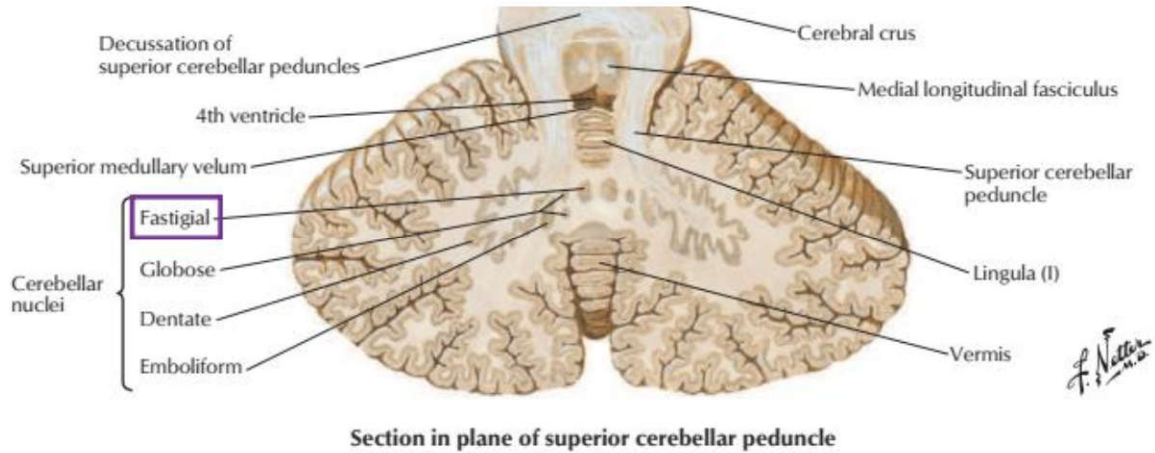
پاسخ صحیح: ج: **پاسخ تشریحی:** در طرفین **Uvule** (زبانک) مخچه، لوزه‌های مخچه (**Tonsil of cerebellum**) قرار دارند.

ردیف ۲: بخش‌های عملکردی مخچه (لوب‌ها)

۵) کدامیک از هسته‌های زیر متعلق به مخچه باستانی (**Archicerebellum**) می‌باشد؟ علوم پایه دندانپزشکی شهریور ۴۰۴

الف) هسته گلوبوس (ب) هسته آمبولی فرم (ج) هسته دندانهای (د) هسته فاستیژیال

پاسخ صحیح: د: **پاسخ تشریحی:** مخچه باستانی (که بخش فلوکولونودولار نیز نامیده می شود) با سیستم دهلیزی ارتباط دارد. هسته عمقی مرتبط با این بخش، هسته فاستیژیال (Fastigial) است که در خط وسط و نزدیک سقف بطن چهارم قرار دارد.



۶) در هنگام نوشتن جواب سوال امتحانی، کدام هسته مخچه به شما در نوشتن کمک می کند؟ علوم پایه دندانپزشکی شهریور ۴۰۱

الف) fastigial (ب) emboliform (ج) globose (د) dentate

پاسخ صحیح: د: **پاسخ تشریحی:** هسته دندانهای (dentate) مخچه که بخشی از مخچه جدید (نئوسربرلوم) است، در برنامه ریزی، شروع و کنترل حرکات ارادی ظریف مانند نوشتن نقش اساسی دارد. این هسته اطلاعات را به تالاموس و سپس به قشر حرکتی مغز می فرستد و به هماهنگی و دقت حرکات کمک می کند.

۷) در هنگام نوشتن جواب سوال امتحانی کدام هسته مخچه به شما در نوشتن کمک می کند؟ علوم پایه پزشکی شهریور ۴۰۱

الف) Emboliform (ب) Globose (ج) Dentate (د) Fastigial

پاسخ صحیح: ج: **پاسخ تشریحی:** هسته دندانهای (Dentate nucleus) مخچه که بزرگترین هسته عمقی مخچه است، در برنامه ریزی، شروع و هماهنگی حرکات ارادی ظریف مانند نوشتن نقش اساسی دارد.

۸) کدامیک از هسته های زیر متعلق به مخچه باستانی (Archicerebellum) می باشد؟ علوم پایه دندانپزشکی شهریور ۴۰۴

الف) Globus (ب) Emboliformis (ج) Dentate (د) Fastigial

پاسخ صحیح: د: **پاسخ تشریحی:** مخچه باستانی (Archicerebellum) شامل فلوکولونودولار لوب است و با سیستم وستیبولار ارتباط دارد. هسته عمقی مربوط به این بخش، هسته فاستیجیال می باشد که نزدیک خط وسط قرار دارد و در حفظ تعادل و هماهنگی حرکات چشمی و وضعیت بدن نقش اصلی ایفا می کند.

۹) کدام قسمت مخچه با صحبت کردن در ارتباط است؟ علوم پایه دندانپزشکی شهریور ۴۰۰

الف) Vestibulocerebellum (ب) Paleocerebellum (ج) Neocerebellum (د) Archicerebellum

پاسخ صحیح: ج: **پاسخ تشریحی:** مخچه جدید (Neocerebellum) که شامل نیمکره های جانبی و هسته دندانهای است، در هماهنگی حرکات ظریف از جمله گفتار نقش دارد.

ردیف ۳: هسته های عمقی مخچه

۱۰) کدام گزینه در مورد مخچه صحیح می باشد؟ علوم پایه پزشکی اسفند ۴۰۱

- الف) منشأ الیاف خزای (Mossy) مخچه از هسته زیتونی تحتانی می باشد.
- ب) الیاف خروجی هسته های وستیبولار از طریق پایک مخچه ای فوقانی وارد مخچه می شوند.
- ج) منشأ الیاف خروجی قشر مخچه از سلول های گرانولر می باشد.
- د) الیاف خروجی هسته دندان های مخچه وارد هسته های وینترال تالاموس می شوند.

پاسخ صحیح: د سایر ردیف های مرتبط از جدول درسنامه ۵: **پاسخ تشریحی:** الیاف خروجی هسته دندانهای (Dentate nucleus) مخچه از طریق پایک مخچه ای فوقانی خارج شده و به هسته های VA و VL تالاموس می روند و از آنجا به قشر حرکتی مغز پروجکت می شوند.

۱۱) کدامیک از هسته های زیر در مخچه قرار دارد؟ (دندانپزشکی شهریور ۹۵-قطب تهران)

- الف) Emboliform
- ب) Lentiform
- ج) Caudate
- د) Clark

پاسخ صحیح: الف

۱۲) کدامیک از هسته های زیر در کرمینه (Vermis) مخچه قرار دارد؟ (پزشکی شهریور ۹۷-قطب اصفهان)

- الف) Dentate
- ب) Emboliform
- ج) Globose
- د) Fastigial

پاسخ صحیح: د

۱۳) کدام هسته مخچه های با حرکات ظریف در ارتباط است؟ (علوم پایه پزشکی دی ۹۹-میان دوره)

- الف) فاستیجی
- ب) آمبولی فورم
- ج) دندانهای
- د) گلوبوس

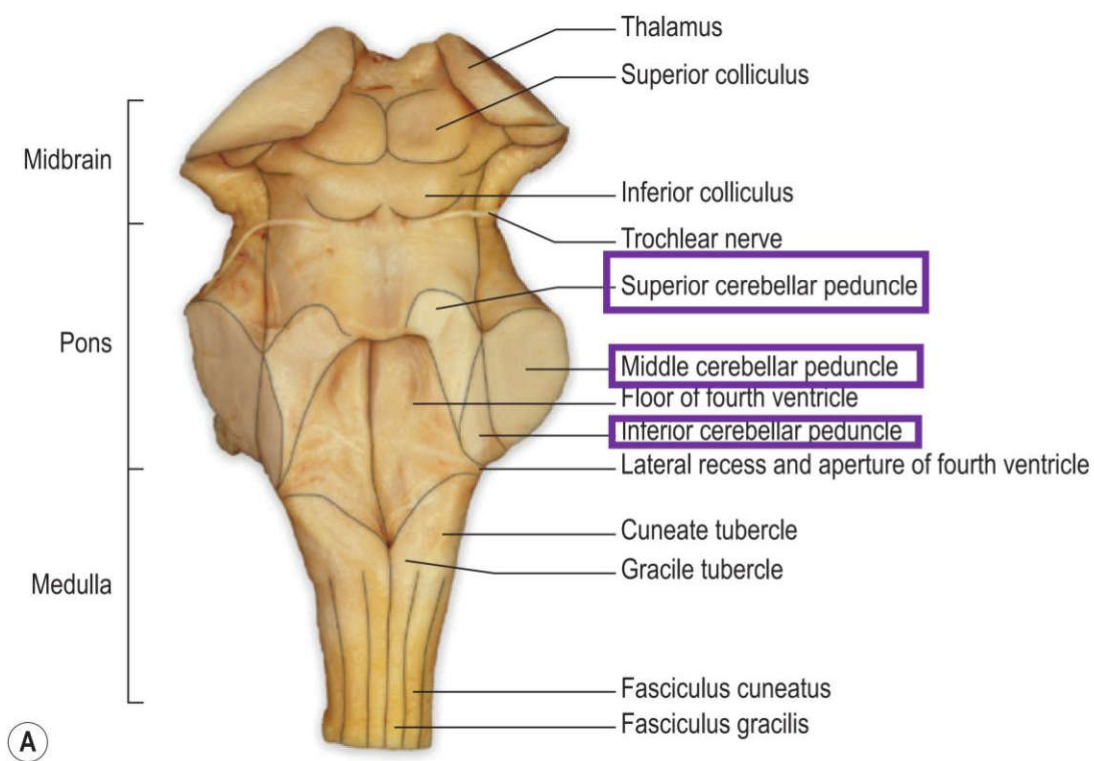
پاسخ صحیح: ج

ردیف ۴: پدونکول های مخچه (راهها)

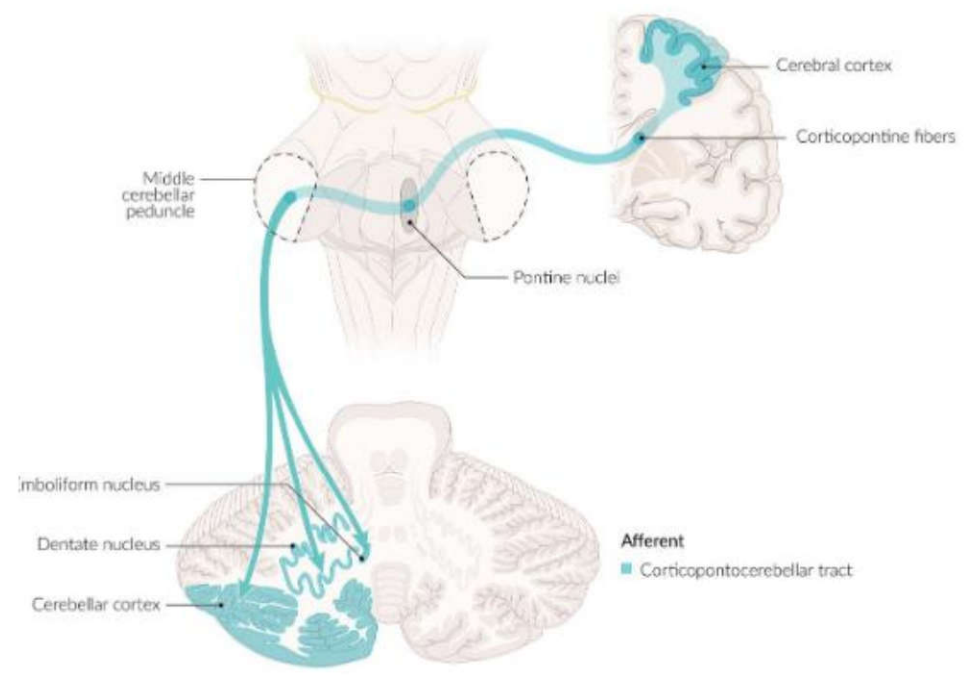
۱۴) آکسون نورون های دوم راه Corticopontocerebellar از کجا عبور می کنند؟ علوم پایه دندانپزشکی خرداد ۴۰۰

- الف) middle cerebellar peduncle
- ب) superior cerebellar peduncle
- ج) superior medullary velum
- د) inferior cerebellar peduncle

پاسخ صحیح: الف
پاسخ تشریحی: نورون‌های دوم راه کور تیکوپونتوسربلار در هسته‌های پونتیک قرار دارند و آکسون‌های آنها از پایک میانی مخچه (middle cerebellar peduncle) عبور کرده و به مخچه می‌روند.



(A)



۱۵) در ساختار نرمال مغز انسان Cerebellar peduncle در کجا قرار دارد؟ علوم پایه دندانپزشکی خرداد ۴۰۰

- الف) جلوی Substantia nigra ب) عقب Substantia nigra ج) جلوی Cerebral aqueduct د) جلوی Red nucleus

پاسخ صحیح: ج

پاسخ تشریحی: در ساختار نرمال مغز انسان، پایه‌های مخچه (Cerebellar peduncles) در سطح مقطع مغز میانی

(Midbrain) در جلوی مجرای مغزی میانی (Cerebral aqueduct) قرار دارند. این پایه‌ها شامل پایه فوقانی، میانی و تحتانی هستند که مخچه را به ساقه مغز متصل می‌کنند.

۱۶) تمام راه های عصبی ذیل از Pons عبور میکنند، بجز: (دندانپزشکی شهریور -۹۷ قطب تهران و کرمان)

- الف) Dorsal spinocerebellar (ب) Medial lemniscus (ج) Cortico spinal (د) Spinothalamic

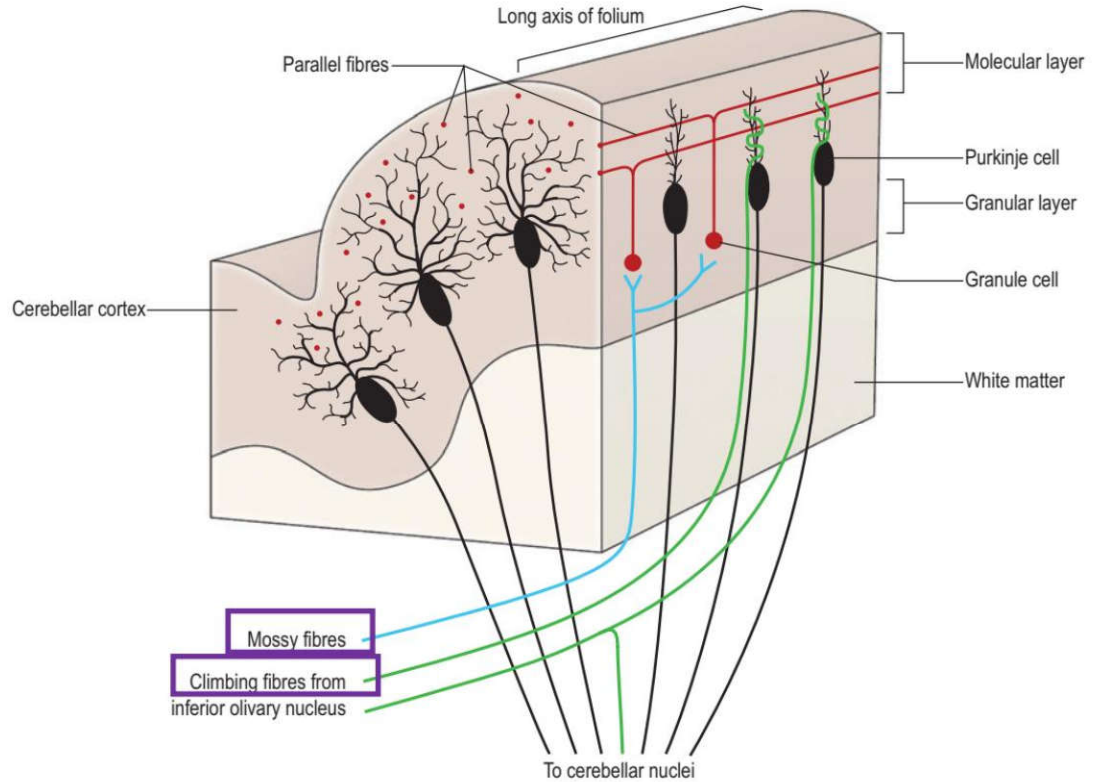
پاسخ صحیح: الف

ردیف ۵: فیبرهای ورودی قشر مخچه

۱۷) الیاف بالا رونده (Climbing fibers) در مخچه مربوط به کدام راه عصبی است؟ (پزشکی و دندانپزشکی شهریور -۹۹ کشوری)

- الف) Dorsal spinocerebellar (ب) Olivocerebellar (ج) Anterior spinocerebellar (د) Gracilis

پاسخ صحیح: ب



ردیف ۶: سندرم مخچه‌ای (علائم ضایعه)

۱۸) کدام علامت مربوط به ضایعات سیستم تعادل در مخچه است؟ (علوم پایه پزشکی اسفند -۹۹ کشوری)

- الف) Nystagmus (ب) Rigidity (ج) Clonus (د) Resting tremor

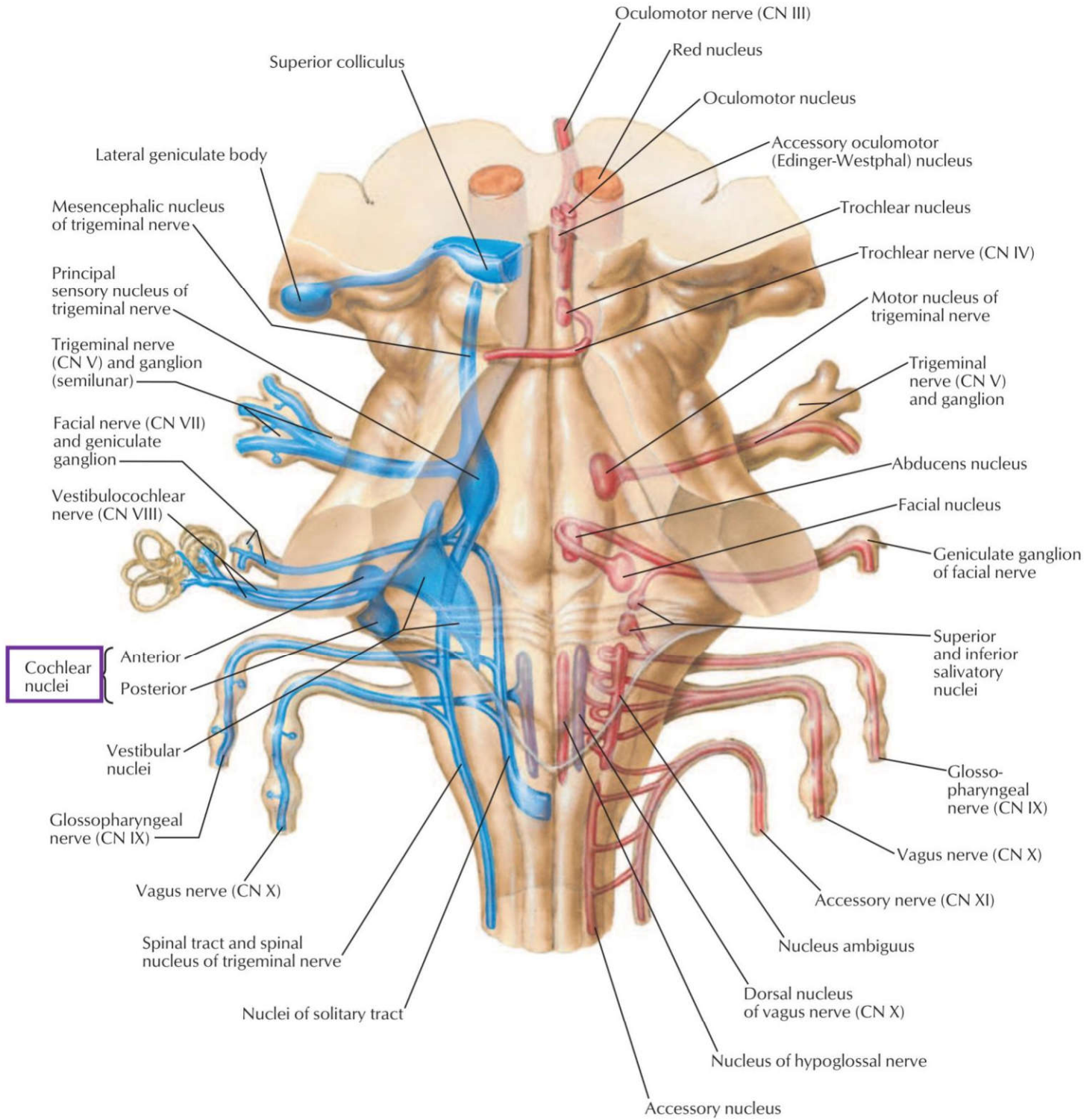
پاسخ صحیح: الف **پاسخ تشریحی:** چون ضایعه vestibulocerebellum (فلوکولونودولار/اتصالات وستیبولار) باعث علائم چشمی-تعادلی مثل نیستاگموس، سرگیجه، عدم تعادل می‌شود.

ردیف ۷: کلیات و بخش‌های ساقه مغز

۱۹) هسته حرکتی تری جمینال در کجا قرار دارد؟ علوم پایه دندانپزشکی شهریور ۴۰۴

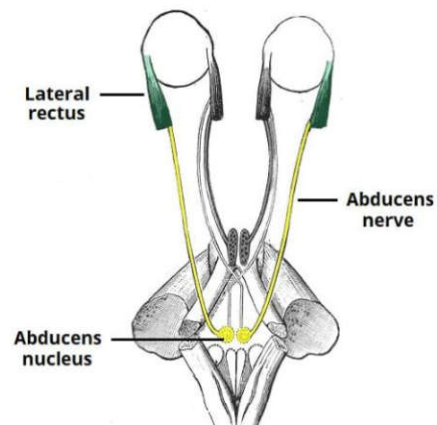
- الف) نیمه فوقانی پل مغزی (ب) نیمه تحتانی پل مغزی (ج) نیمه فوقانی مغز میانی (د) نیمه تحتانی مغز میانی

پاسخ صحیح: الف **پاسخ تشریحی:** هسته حرکتی عصب سه‌قلو (تری جمینال) در نیمه فوقانی پل مغزی قرار دارد.



█ Efferent fibers
█ Afferent fibers
█ Mixed fibers

F. Netter M.D.



۲۱) کدامیک از هسته‌های زیر در پل مغزی قرار دارد؟ علوم پایه پزشکی اسفند ۴۰۲

الف) هسته حرکتی عصب زوج ۵ ب) هسته پاراسمپاتیک عصب زوج ۳ ج) هسته پاراسمپاتیک عصب زوج ۹ د) هسته حرکتی آمبیگوس

پاسخ صحیح: الف
پاسخ تشریحی: هسته حرکتی عصب سه‌قلو (تریجمینال، زوج ۵) در نیمه فوقانی پل مغزی قرار دارد. هسته‌های پاراسمپاتیک زوج ۳ در مغز میانی، زوج ۹ در مدولا، و هسته آمبیگوس در مدولا قرار دارند.

۲۲) در عمل Abduction کره چشم، محل استقرار نورون محرکه تحتانی کجاست؟ علوم پایه پزشکی خرداد ۴۰۰

الف) Spinal cord ب) Medulla oblongata ج) Pons د) Midbrain

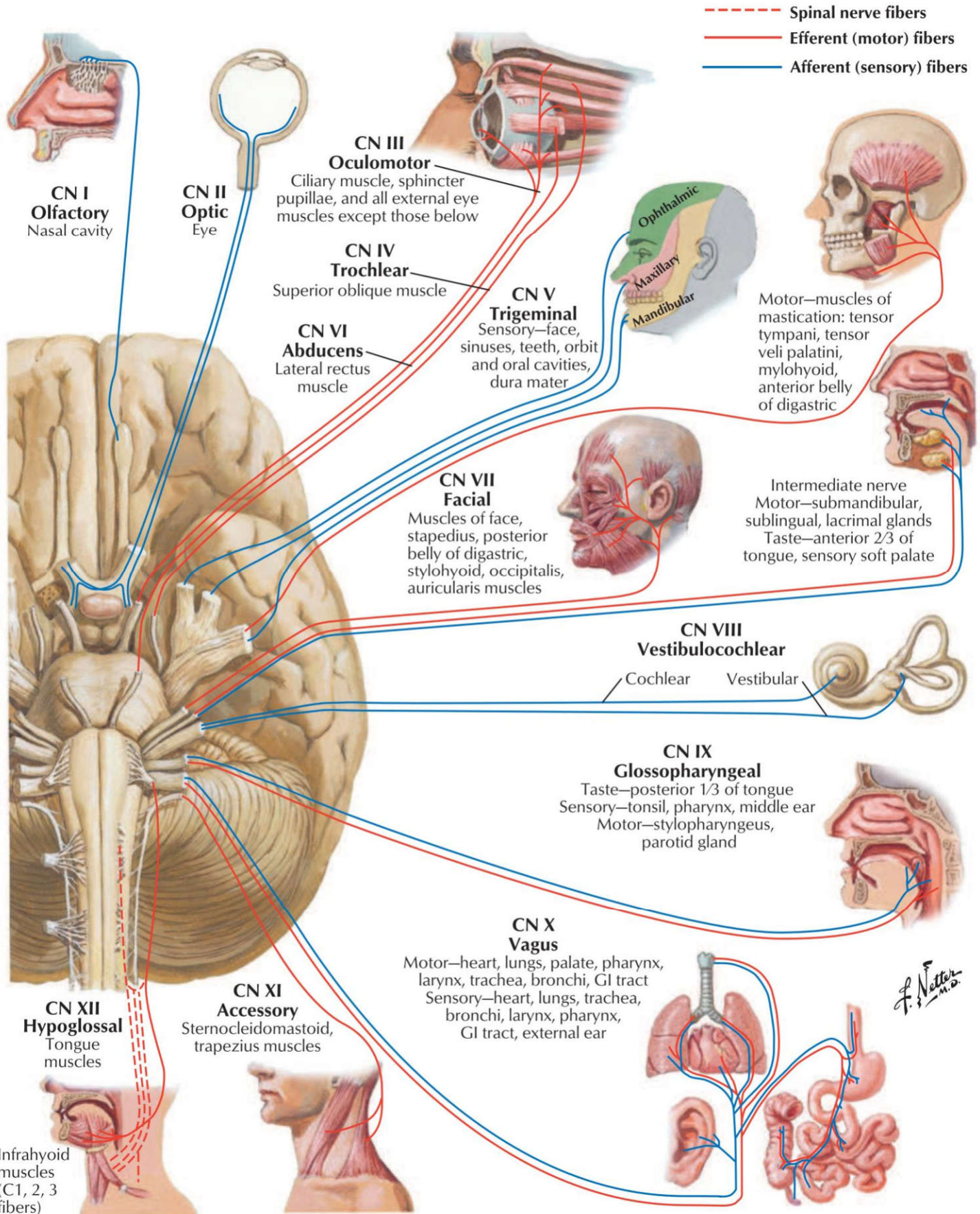
پاسخ صحیح: ج
پاسخ تشریحی: نورون تحتانی (Lower motor neuron) مسئول عصب‌دهی عضله رکتوس خارجی (ابداکتور چشم)، در هسته ابدوسنس (Abducens nucleus) قرار دارد که این هسته در پل مغزی (Pons) واقع است.

ردیف ۸: سطح قدامی ساقه مغز

۲۳) تمام اعصاب زیر از شمار خلفی خارجی بصل نخاع (بین زیتون و پایک مخچه ای تحتانی) خارج می‌شوند. بجز: علوم پایه دندانپزشکی اسفند ۴۰۳

الف) واگ ب) گلوسوفارنژبال ج) شاخه کرانیال اکسسوری د) وستیبولوکولنار

پاسخ صحیح: د
پاسخ تشریحی: اعصاب واگ (X)، گلوسوفارنژبال (IX) و اکسسوری (XI) از شمار خلفی خارجی بصل نخاع خارج می‌شوند. عصب وستیبولوکولنار (VIII) از رابط پل-بصل نخاع (شمار پشتی داخلی) خارج می‌شود.



ردیف ۹: سطح خلفی (کف بطن چهارم)

(۲۴) کدامیک از اجزاء کف بطن چهارم مربوط به پل مغزی است؟ (دندانپزشکی اسفند-۹۴ قطب تبریز)

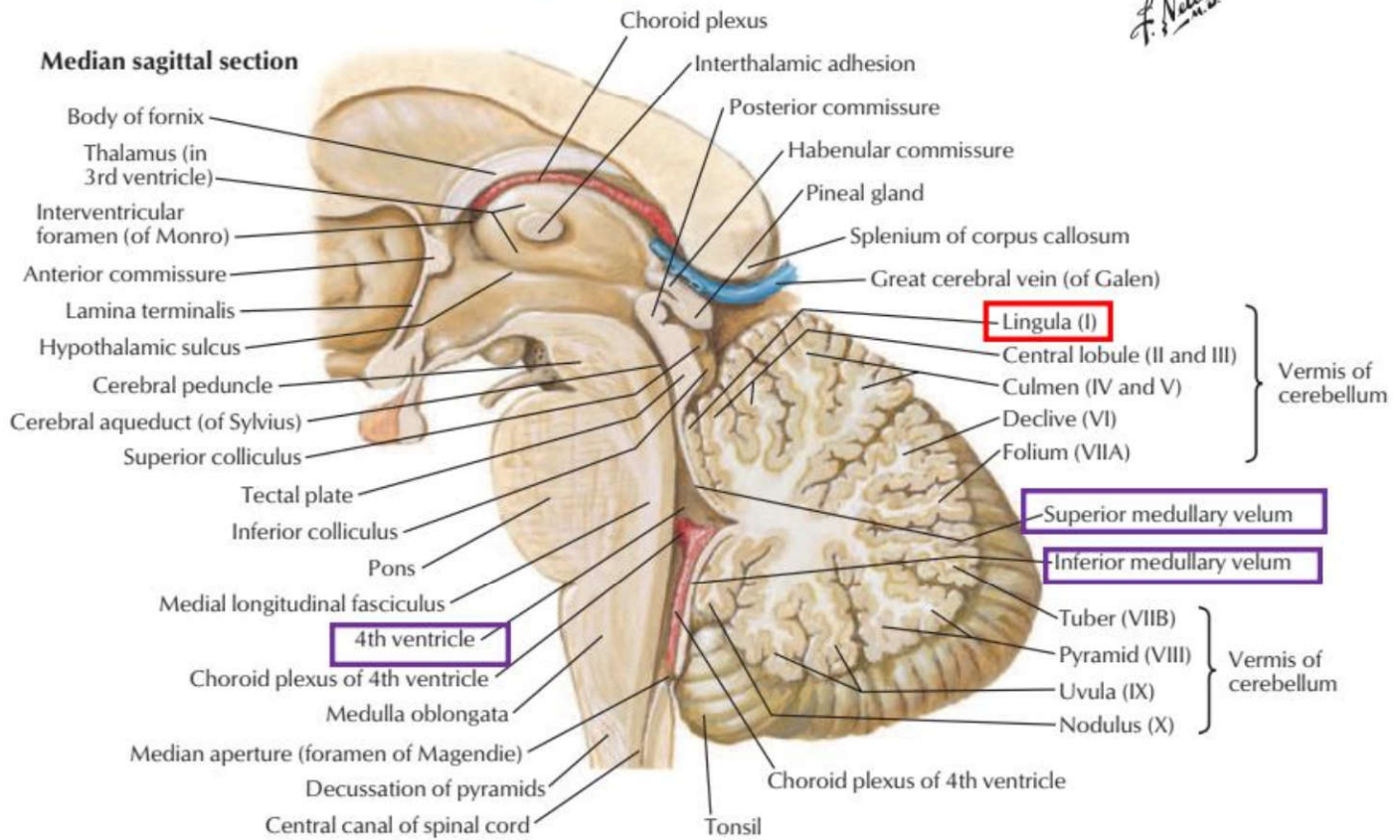
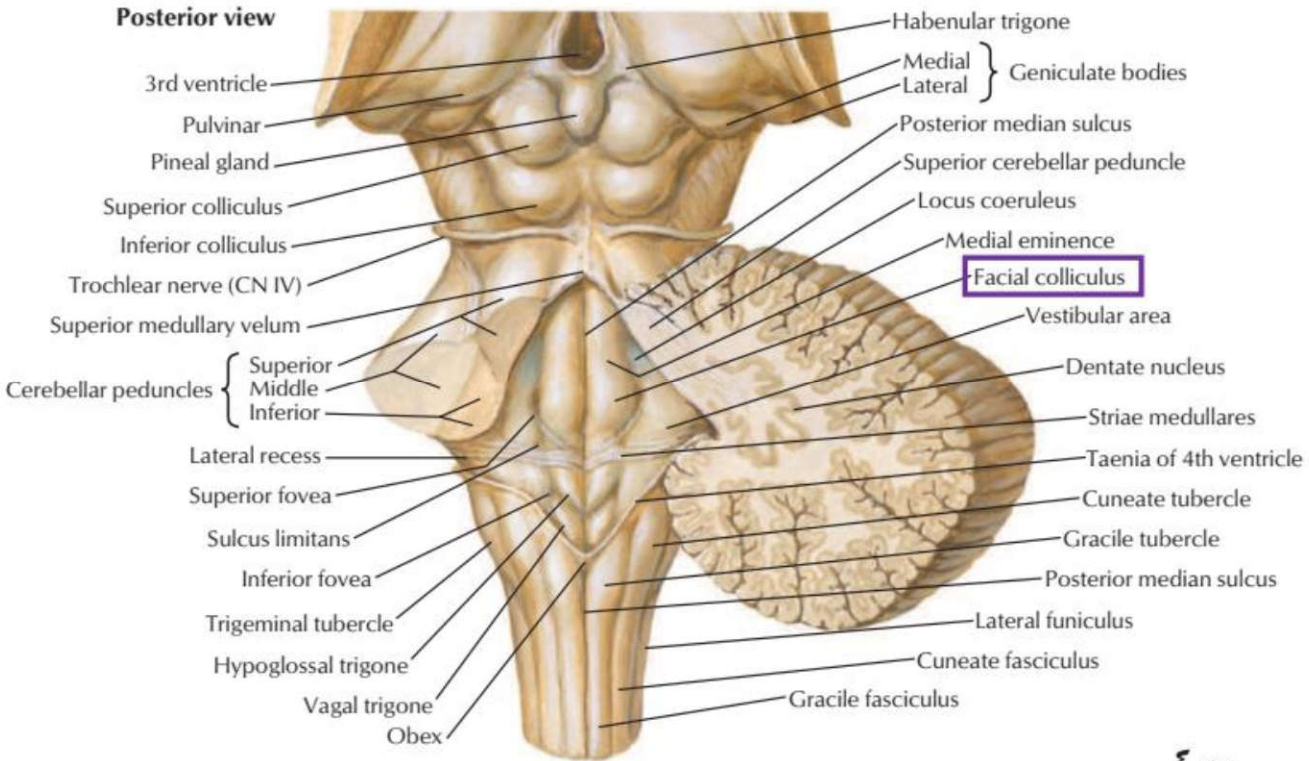
Postrema area (ب)

Hypoglossal Triangle (ج)

Facial colliculus (ب)

Calamus scriptorius (الف)

پاسخ صحیح: ب



ردیف ۱۰: ساختار داخلی ساقه مغز (برش عرضی)

۲۵) محل اصلی تقاطع راه شنوایی در کدام ناحیه است؟ علوم پایه پزشکی اسفند ۴۰۰

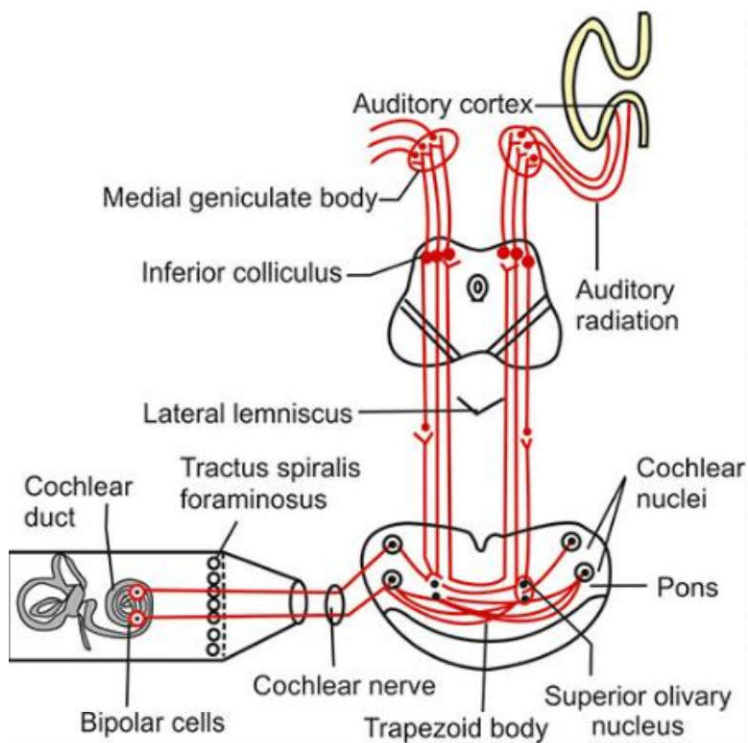
Trapezoid body (د)

Inferior colliculus (ج)

Nucleus of lateral lemniscus (ب)

Superior olivary nucleus (الف)

پاسخ صحیح: د
پاسخ تشریحی: جسم دوزنقه‌ای (Trapezoid body) در پل مغزی، محل اصلی تقاطع بخشی از آکسون‌های نورون‌های مرتبه دوم مسیر شنوایی (از هسته‌های حلزونی) به طرف مقابل است.



۲۶) decussation Tegmental در کدام بخش قرار دارد؟ علوم پایه پزشکی اسفند ۴۰۰

Medulla oblongata (د)

Spinal cord (ج)

Midbrain (ب)

Pons (الف)

پاسخ صحیح: ب
پاسخ تشریحی: اصطلاح Decussation Tegmental عمدتاً به تقاطع الیاف پدونکل مخچه‌ای فوقانی (Superior cerebellar peduncle) در ناحیه تگمنتوم میان مغز اشاره دارد. این تقاطع در قسمت قدامی-قدامی تگمنتوم میان مغز رخ می‌دهد و باعث عبور فیبرها به طرف مقابل می‌شود. این ساختار با مسیرهای حرکتی مهم مانند ربرواسپاینال نیز مرتبط است و به همین دلیل مکان اصلی آن میان مغز در نظر گرفته می‌شود.

۲۷) fiber arcuate Internal در کدام بخش قرار دارد؟ علوم پایه پزشکی آبان ۴۰۰

Cerebellum (د)

Pons (ج)

Medulla oblongata (ب)

Midbrain (الف)

پاسخ صحیح: ب
پاسخ تشریحی: رشته‌های قوس داخلی (Internal arcuate fibers) که آکسون‌های نورون‌های مرتبه دوم در هسته‌های گراسیلیس و کونناتوس هستند، در بصل النخاع (Medulla oblongata) تقاطع کرده و مدیال لمنیسکوس طرف مقابل را تشکیل می‌دهند.

۲۸) کدامیک از ساختارهای زیر در بصل النخاع قرار دارد؟ علوم پایه دندانپزشکی اسفند ۴۰۲

(د) جسم زانویی داخلی

(ج) جسم دوزنقه‌ای

(ب) هسته کونناتوس

(الف) راه دنتاتو تالامیک

پاسخ صحیح: ب
پاسخ تشریحی: هسته کونناتوس (Nucleus cuneatus) و هسته گراسیلیس (Nucleus gracilis) در بصل النخاع قرار دارند و محل سیناپس نورون‌های اول مسیر ستون خلفی هستند. جسم دوزنقه‌ای در پل و جسم زانویی داخلی در تالاموس قرار دارد.

۲۹) کدامیک از ساختارهای زیر در بل مغزی قرار دارد؟ علوم پایه دندانپزشکی اسفند ۴۰۳

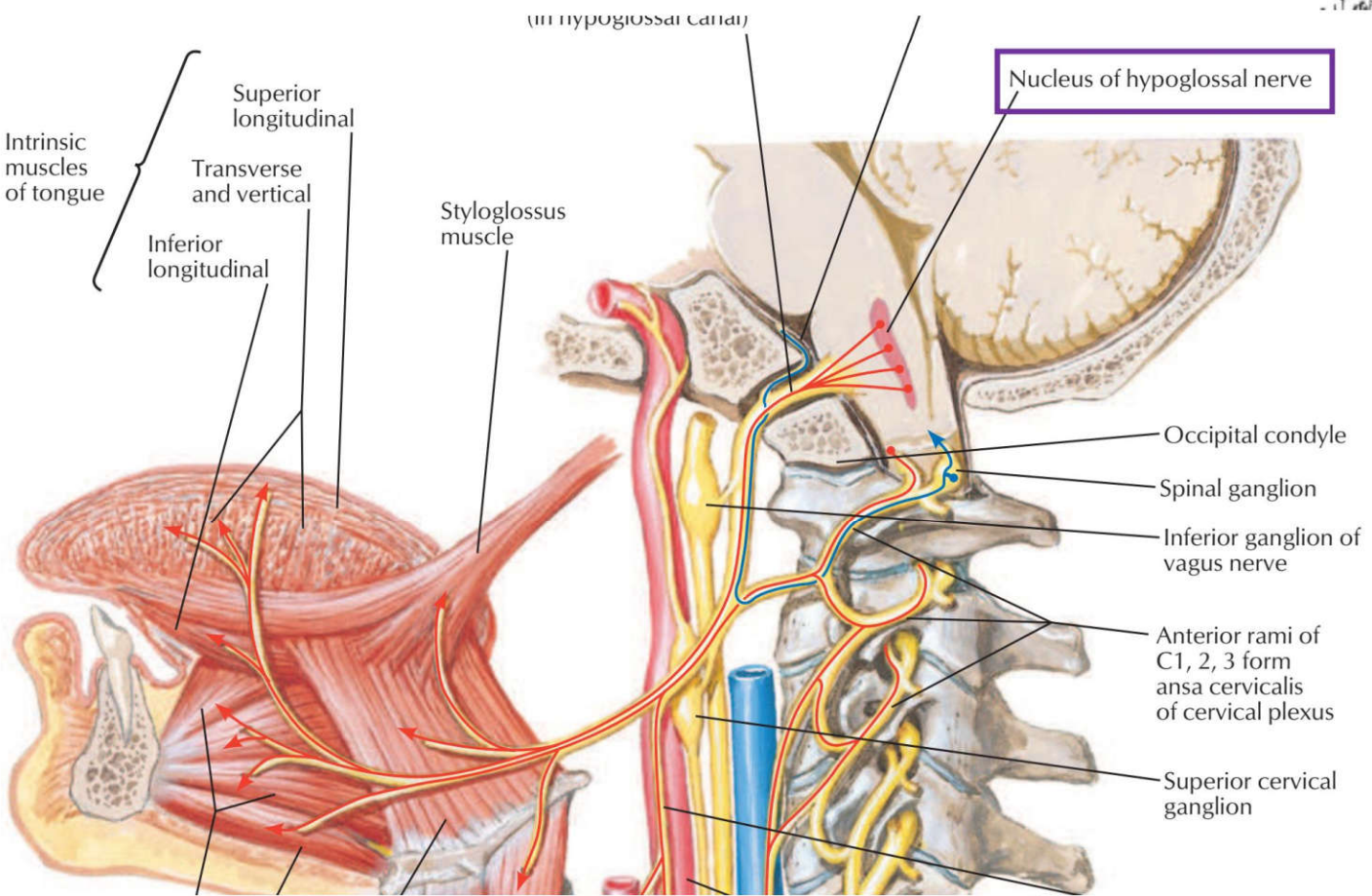
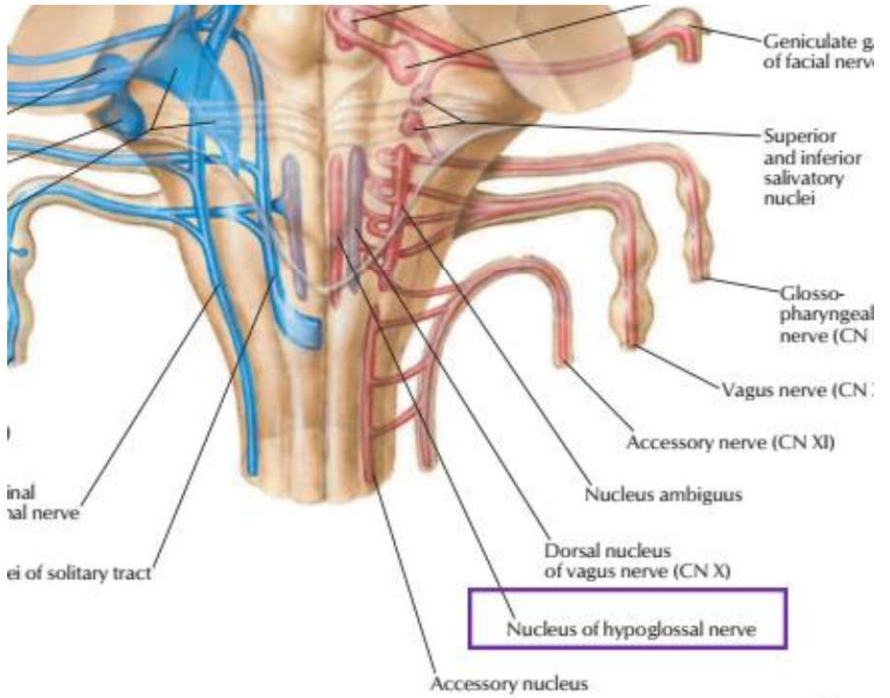
(د) پلیک‌های مغزی

(ج) جسم تراپزوئید

(ب) جسم سیاه

(الف) تکمه گراسیلیس

پاسخ صحیح: ج هسته هیپوگلو سال (عصب زیربانی) تنها هسته حرکتی است که عصب‌گیری دوطرفه از کورتکس مغز ندارد. آسیب به آن باعث آتروفی و انحراف زبان به سمت ضایعه می‌شود.

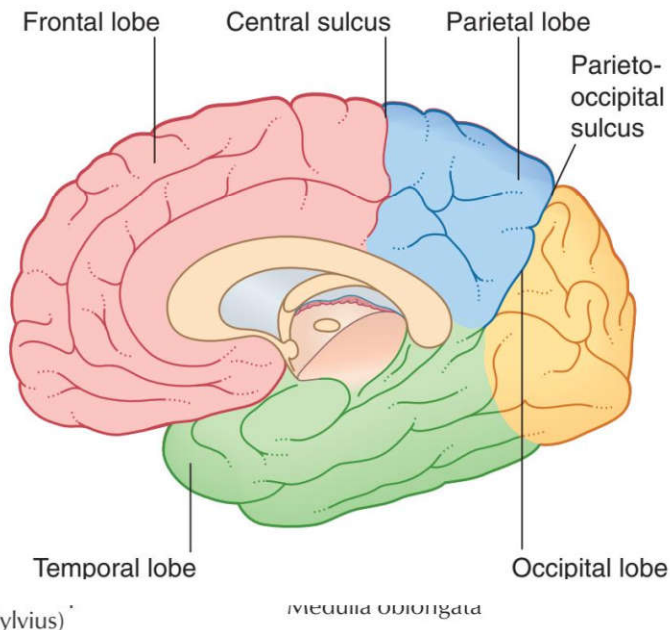


۳۶) کدام هسته عصب‌گیری دوطرفه از هر دو کورتکس ندارد؟ علوم پایه پزشکی شهرپور ۴۰۱

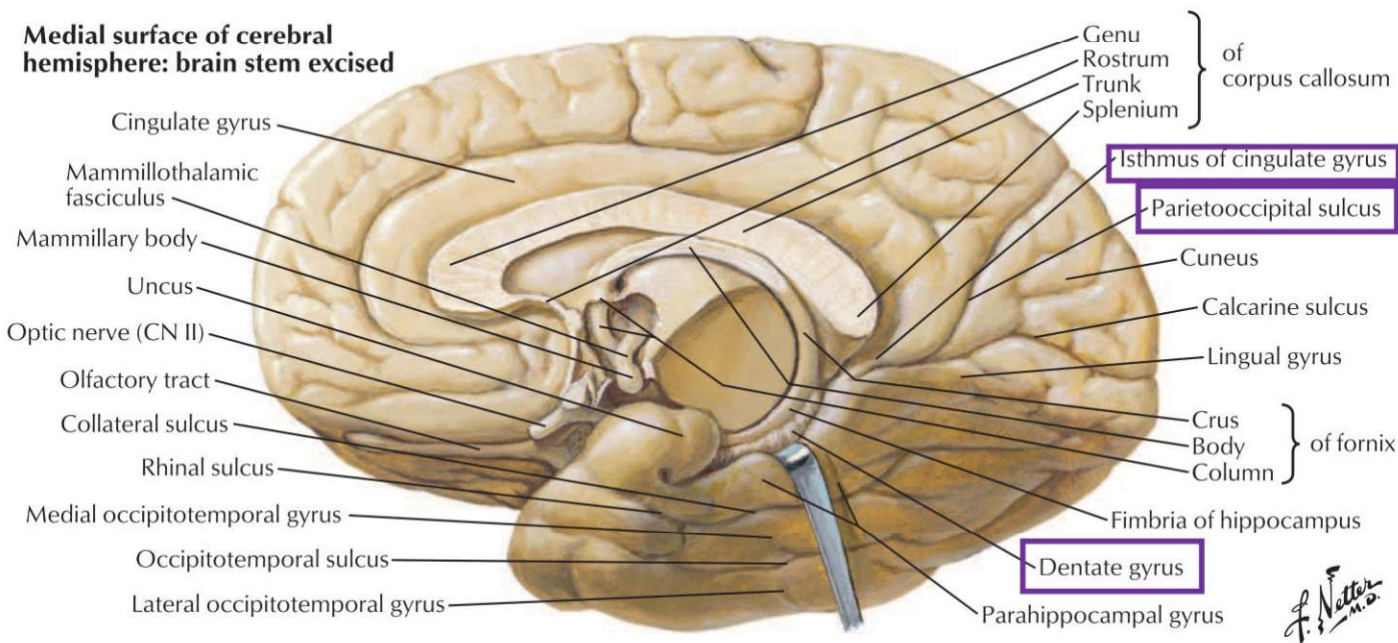
۱۲۴) شکنج دندانهای (gyrus Dentate) در کدام لب مغزی قرار دارد؟ علوم پایه پزشکی خرداد ۴۰۰

الف) Frontal ب) Parietal ج) Occipital د) Temporal

پاسخ صحیح: د
پاسخ تشریحی: شکنج دندانهای (Dentate gyrus) بخشی از تشکیلات هیپوکامپ و در نتیجه جزئی از لوب تمپورال مغز است.



Medial surface of cerebral hemisphere: brain stem excised



۱۲۵) مرکز حس چشایی در کدام لوب مغز قرار دارد؟ علوم پایه دندانپزشکی شهریور ۴۰۲

الف) لوب آهیانه‌ای (Parietal lobe) ب) لوب پس سری (Occipital lobe)
ج) لوب گیجگاهی (Temporal lobe) د) لوب پیشانی (Frontal lobe)

پاسخ صحیح: الف
پاسخ تشریحی: قشر اولیه چشایی در ناحیه شکنج پس مرکزی تحتانی (برودمن ۴۳) و همچنین اینسولای قدامی قرار دارد که جزئی از لوب آهیانه‌ای محسوب می‌شود.

۱۲۶) حس لمس دقیق توسط کدامیک از زیروس های نیم کره مغزی دریافت می شود؟ علوم پایه دندانپزشکی اسفند ۴۰۳

الف) پایینال تحتانی (ب) پایینال فوقانی (ج) پیش مرکزی (د) پس مرکزی

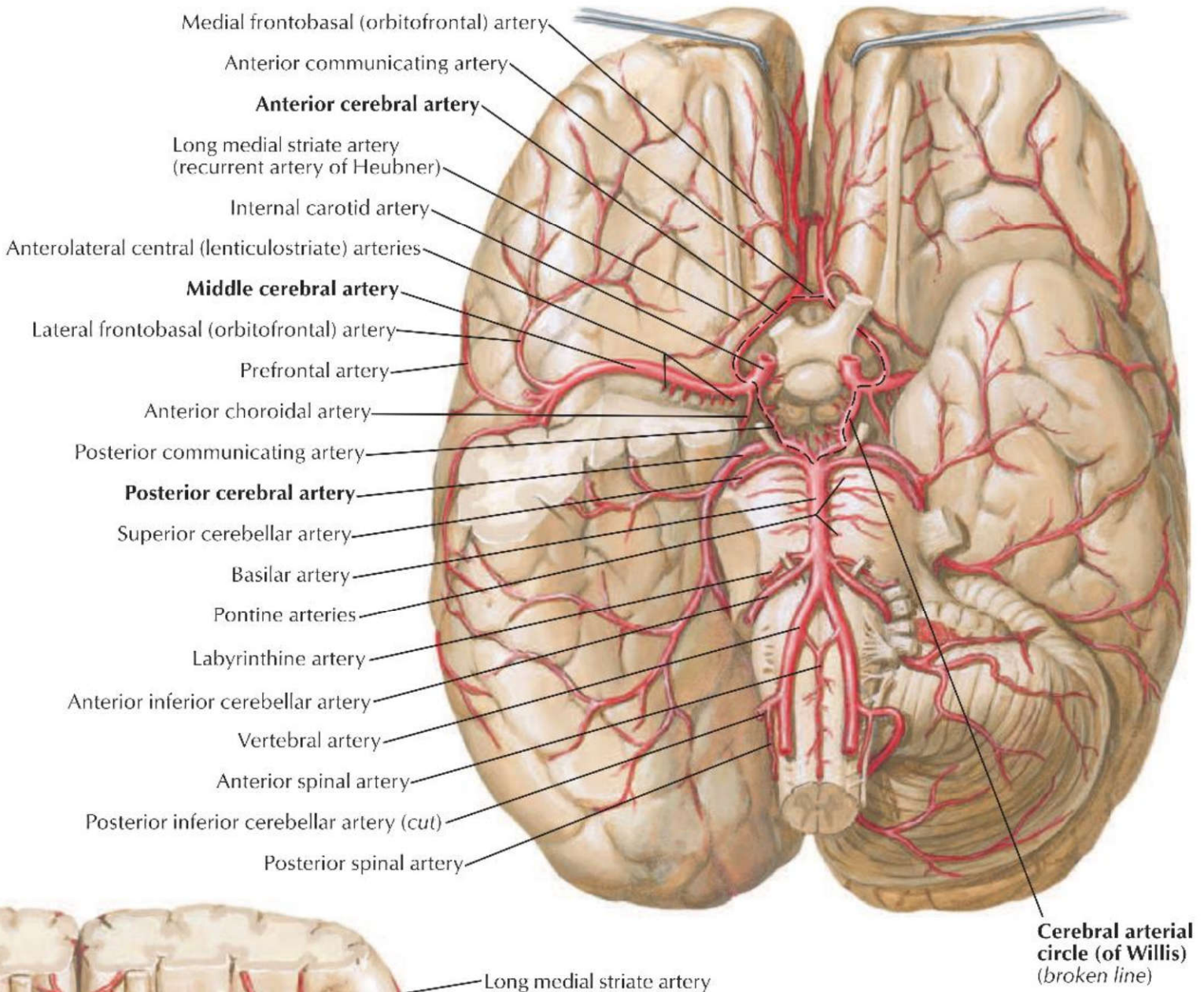
پاسخ صحیح: د: **پاسخ تشریحی:** حس لمس دقیق (Fine touch)، حس موقعیت (Proprioception) و ارتعاش توسط شکنج پس مرکزی (Postcentral gyrus) که همان قشر حسی اولیه (S1) است، دریافت و پردازش می‌شوند. این ناحیه اطلاعات را از طریق مسیر ستون خلفی-لمنیسکوس داخلی (Dorsal Column-Medial Lemniscus) دریافت می‌کند.

ردیف ۳۶: شریان‌های مغزی

۱۲۷) خونرسانی مرکز بروکا توسط کدامیک از شریان‌های زیر می‌باشد؟ علوم پایه دندانپزشکی اسفند ۴۰۳

الف) شریان مغزی میانی (ب) شریان مغزی قدامی (ج) شریان کوروئیدال قدامی (د) شریان کاروتید داخلی

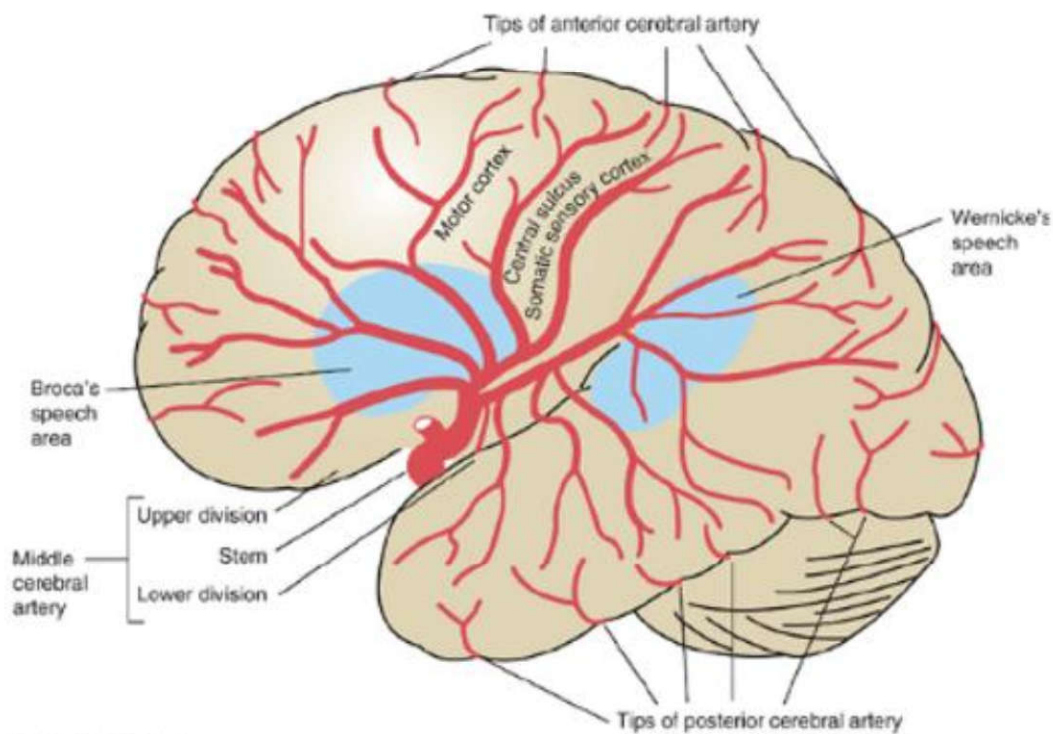
پاسخ صحیح: الف **پاسخ تشریحی:** مرکز بروکا در ناحیه شکنج پیشانی تحتانی، توسط شاخه‌های شریان مغزی میانی (Middle Cerebral Artery - MCA) خونرسانی می‌شود.



۱۲۸) خونرسانی مرکز بروکا توسط کدامیک از شریان‌های زیر می‌باشد؟ علوم پایه پزشکی اسفند ۴۰۳

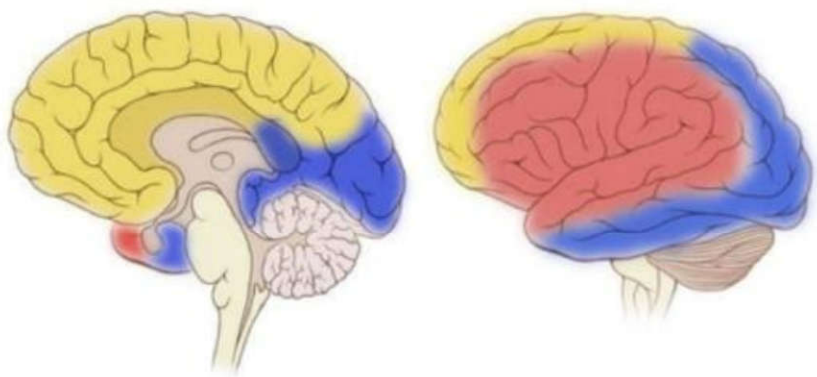
الف) مغزی میانی (ب) مغزی قدامی (ج) کوروئیدال قدامی (د) کاروتید داخلی

پاسخ صحیح: الف
پاسخ تشریحی: مرکز بروکا (Broca's area) که مسئول تولید گفتار است، عمدتاً توسط شریان مغزی میانی (MCA) خونرسانی می‌شود. شاخه فوقانی این شریان به قسمت‌های جانبی لوب فرونتال که شامل بروکا است، خون می‌رساند.



Medial view

Lateral view



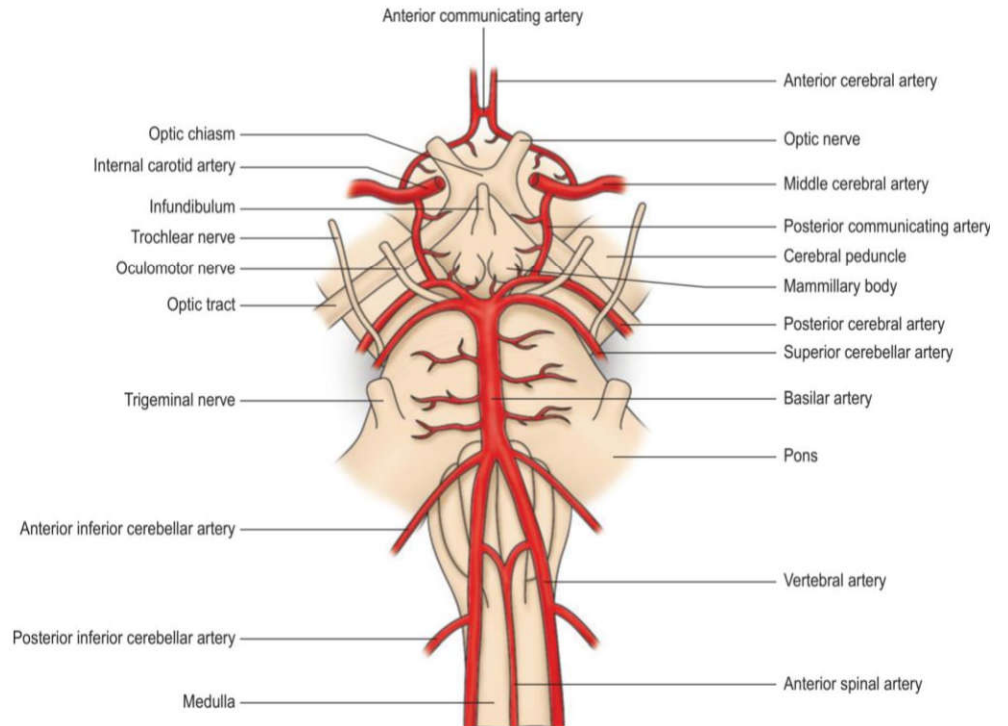
- Posterior cerebral artery
- Middle cerebral artery
- Anterior cerebral artery

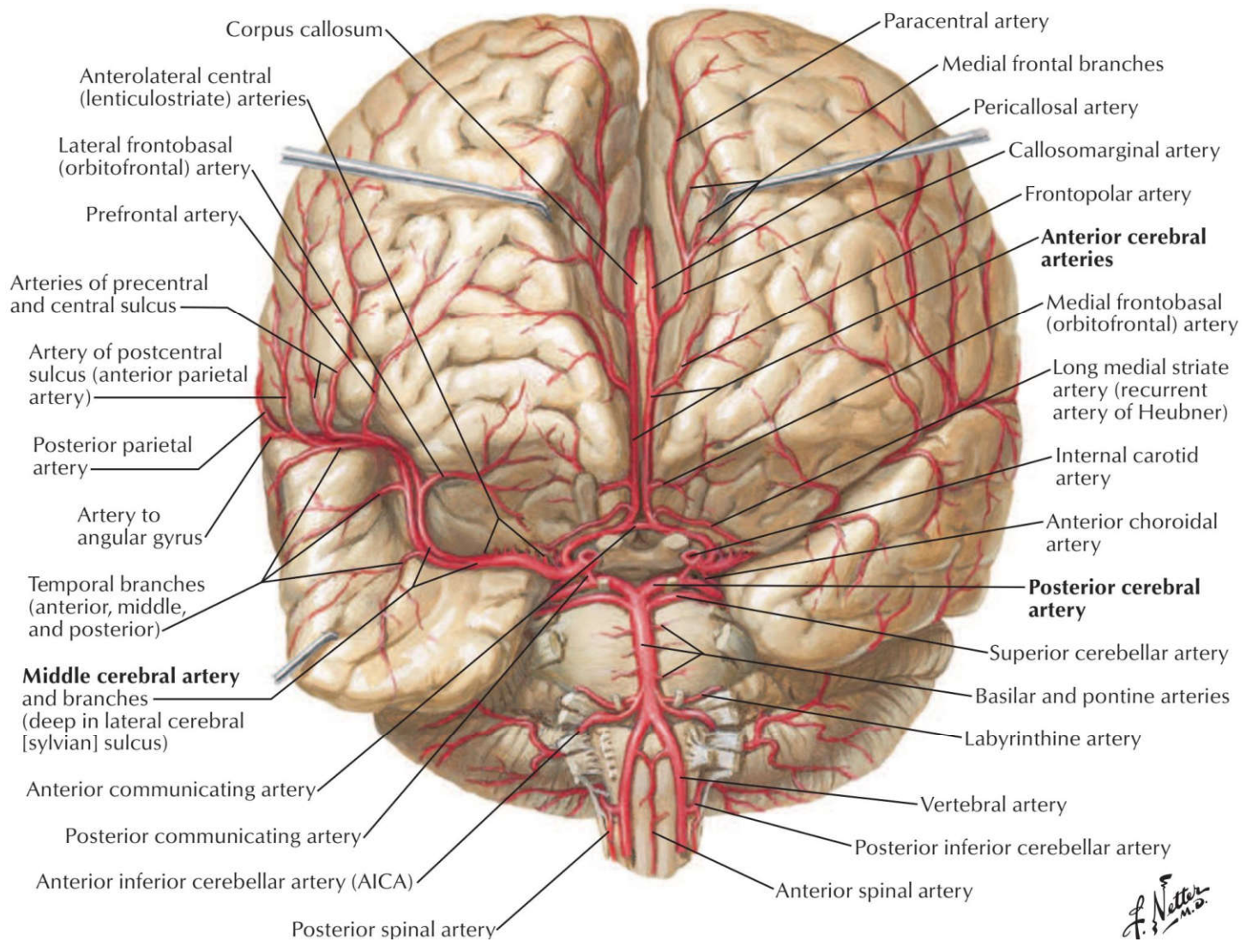
GEEKYMEDICS.COM

۱۲۹) آسیب کدامیک از شریان‌های زیر می‌تواند منجر به کاهش درک حس شنوایی شود؟ علوم پایه دندانپزشکی اسفند ۴۰۱

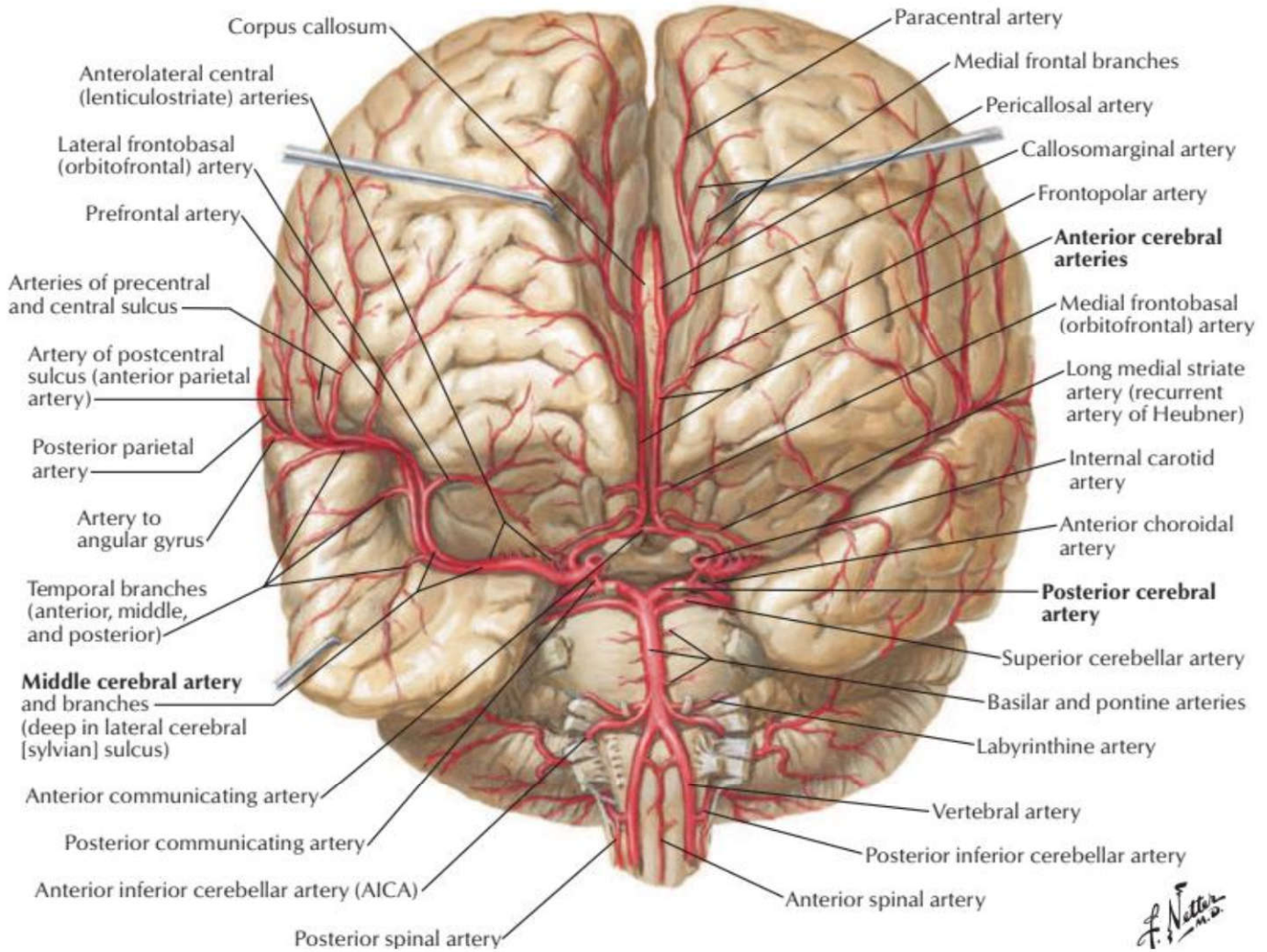
الف) شریان مغزی میانی (Middle cerebral) (ب) شریان مغزی قدامی (Anterior cerebral) (ج) شریان مغزی خلفی (Posterior cerebral) (د) شریان ارتباطی خلفی (Posterior communicating)

پاسخ صحیح: الف
پاسخ تشریحی: قشر شنوایی اولیه در شکنج عرضی گیجگاهی (هشل) در قسمت فوقانی لوب گیجگاهی قرار دارد که توسط شریان مغزی میانی (MCA) خونرسانی می شود. آسیب به این شریان می تواند باعث کاهش درک شنوایی (کری قشری) شود.





F. Natter M.D.

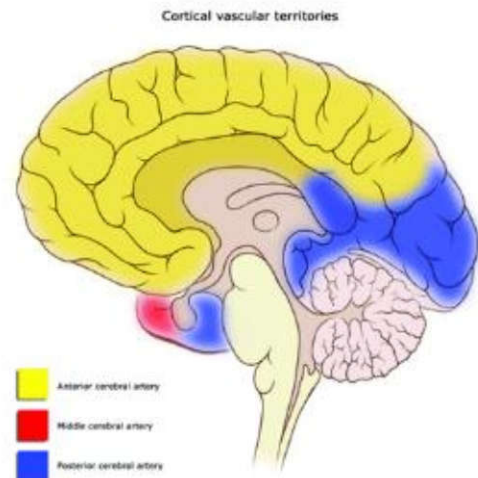
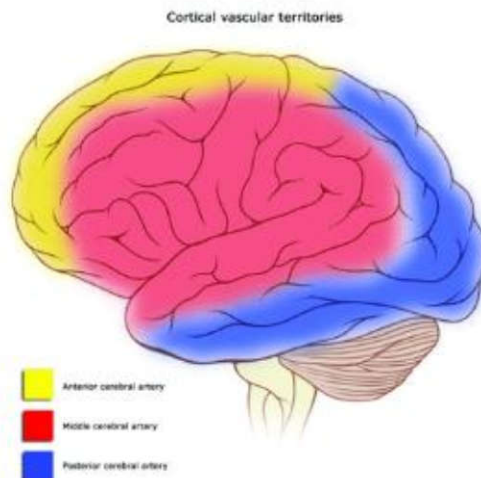


F. Netter M.D.

۱۳۰) شریان مغزی میانی، کدام ناحیه حرکتی اولیه از قشر مغز را خون رسانی نمی کند؟ علوم پایه دندانپزشکی شهریور ۴۰۰

الف) صورت ب) دست ها ج) قفسه سینه د) پاها

پاسخ صحیح: د پاسخ تشریحی: شریان مغزی میانی (MCA) سطح خارجی قشر حرکتی اولیه را خونرسانی می کند، به جز ناحیه مربوط به پا که توسط شریان مغزی قدامی (ACA) خونرسانی می شود.



از اونجایی که دو فصل سر و گردن و حواس ویژه از هم جدا نشدنی هستند، ما اومدیم در سنامه ای از این دو تا فصل نوشتیم، ولی تست های این دو تا قسمت رو جدا کردیم، اگر میفوی این دو تا فصل رو جدا تست بزنی تست های این دو فصل جدا هستند.

اگر میفوی هر دو تا فصل رو همزمان تست بزنی در سنامه هر ردیف که فوندی تست های اون ردیف رو تو هر دو فصل هم بزن (گفتم که در سنامه برای هر دو فصل یکی هست).

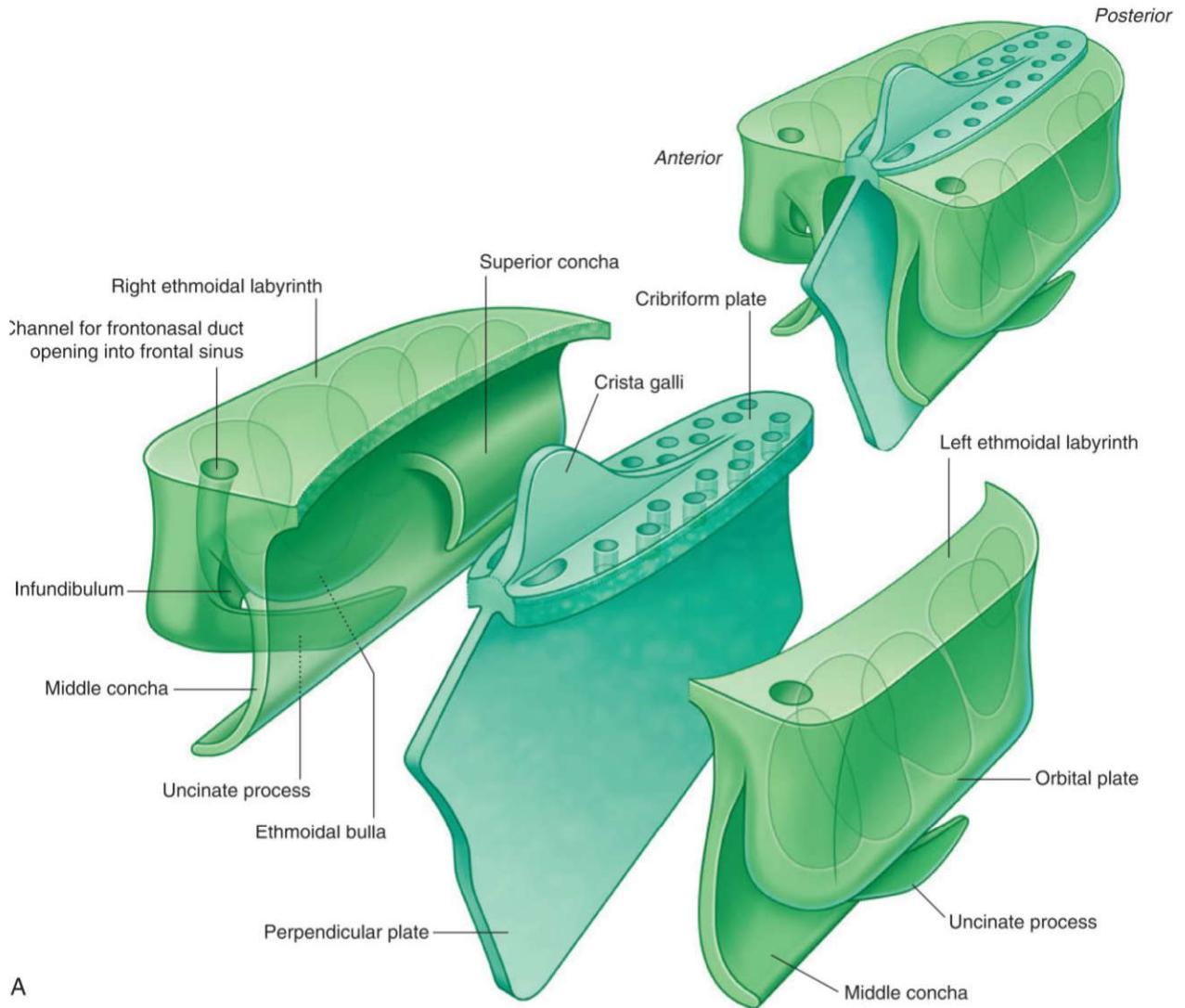
حالا شاید بگی من میفوام فصل حواس رو جداگونه بفونم، در این حالت پی؟ یک جدول انتهای فصل حواس گذاشتیم که در واقع جدول در سنامه همین فصل هست و فقط نکات فصل حواس رو داره آورده توش.

ردیف	موضوع
۱	استخوان های مجممه (فرونتال، اتموئید، اسفنوئید)
	<p>استخوان پیشانی (فرونتال):</p> <ul style="list-style-type: none"> دارای دو صفحه عمودی (قدامی) و افقی (اوربیتال). سطح قدامی صفحه عمودی شامل سوراخ/بریدگی سوپرااوربیتال (عبور عصب و عروق سوپرااوربیتال)، برآمدگی فرونتال، گلابلا و قوس ابرویی است. سطح خلفی صفحه عمودی دارای ستیغ فرونتال و شیار سینوس ساجیتال فوقانی می باشد. صفحه افقی (اوربیتال) دارای بریدگی اتوموئیدال است. در حد فاصل دو صفحه، بریدگی نازال و خار بینی قرار دارند. <p>استخوان غربالی (اتموئید) از سه بخش تشکیل شده:</p> <ul style="list-style-type: none"> صفحه غربالی (با کرستا گالی و ناودان های بوبایی)، صفحه عمودی (بخشی از تیغه بینی) و توده های طرفی. توده های طرفی حاوی سلول های هوایی، زائده قلاب دار (آنسی نیت) و شاخک های فوقانی و میانی هستند. زائده قلابی روی سطح تحتانی توده طرفی قرار دارد. انتهای قدامی کرستا گالی با بریدگی ستیغ فرونتال مفصل شده و سوراخ سکوم را می سازد. نکته بسیار مهم: تنها استخوانی که کاملاً در حفره کرانیال قدامی قرار دارد، استخوان اتموئید است. <p>استخوان پروانه ای (اسفنوئید):</p> <ul style="list-style-type: none"> بال های کوچک: محل اتصال به تنه، کانال اپتیک (عبور عصب بینایی و شریان افتالمیک) را می سازند و زوائد کلینوئید قدامی روی آنهاست. بال های بزرگ: شامل ستیغ اینفرا تمپورال (crest Infratemporal) هستند. سوراخ های مهم قاعده مجممه روی این بخش قرار دارند: سوراخ روتاندوم (عبور عصب ماگزیلاری، V2)، سوراخ اول (عبور عصب مندیبولار، V3) و عصب پتروزال کوچک، سوراخ اسپینوزوم (عبور شریان منژیال میانی). تنه: شامل سلا تورسیکا (زین ترکی) که غده هیپوفیز در آن جای می گیرد و شیار کاروتید است. زوائد پتریگوئید: هر کدام دارای دو بال داخلی و خارجی هستند. قاعده این زوائد محل عبور کانال پتریگوئید (ویدین) است. نکته: سوراخ ژوگولار روی این استخوان نیست (بین استخوان های تمپورال و اکسیپیتال قرار دارد). نکته مهم: عضله مایل فوقانی چشم (که چشم را به پایین و خارج می چرخاند) از سطح خارجی تنه استخوان اسفنوئید منشأ می گیرد.
۲	استخوان های مجممه (اکسیپیتال، تمپورال)
	<p>استخوان پس سری (اکسیپیتال):</p> <ul style="list-style-type: none"> سطح داخلی: شامل ناودان سینوس ترانسورس، ناودان سینوس ساجیتال تحتانی، برجستگی پس سری داخلی و توبرکل فارینژال است. در بخش های طرفی این استخوان، کانال هیپوگلو سال (عبور عصب هیپوگلو سال، CN XII) قرار دارد. <p>استخوان گیجگاهی (تمپورال):</p> <ul style="list-style-type: none"> بخش صدفی: دارای زائده زایگوماتیک است. بخش پتروس (سطح قدامی): شامل ناودان عصب پتروزال بزرگ، ناودان عصب پتروزال کوچک و برجستگی قوسی. بخش پتروس (سطح خلفی): شامل سوراخ آکوستیک داخلی (عبور اعصاب فاشیال، CN VII و وستیبولو کوکلنار، CN VIII). بخش پتروس (سطح تحتانی): شامل مدخل مجرای کاروتید (منتهی به سوراخ لاسروم) و شیار ژوگولار است.

<p>◀ بخش ماستوئید: در سطح داخلی آن ناودان سینوس سیگموئید دیده می شود.</p> <p>◀ بخش صماخ: شامل مجرای گوش خارجی، زائده استیلوئید و سوراخ استیلوماستوئید (محل خروج عصب فاشیال، CN VII) است که بین زوائد ماستوئید و استیلوئید قرار دارد.</p>	
<p>استخوان های فک بالا (ماگز یلا):</p> <ul style="list-style-type: none"> ◀ سطح قدامی تنه شامل سوراخ اینفرااوربیتال است. ◀ سطح خلفی تنه دارای توبروزیته ماگز یلاری می باشد. ◀ سطح داخلی تنه شامل دهانه سینوس ماگز یلاری (ماگز یلاری های توس) است. ◀ در تشکیل لبه قدامی حفره کیسه اشک نقش دارد. <p>✍ یک جمع بندی بکنیم سطوح مختلف ماگز یلا را:</p> <p>✍ یک تنه و ۴ زائده:</p> <ul style="list-style-type: none"> ◀ آلوئولار: بخشی که دندان ها در آن قرار می گیرند. ◀ کامی (پالاتین): بخشی که به سقف دهان متصل است. ◀ فرونتال: بخشی که به استخوان پیشانی متصل می شود. ◀ زایگوماتیک: بخشی که به استخوان گونه متصل می شود. <p>✍ سطح قدامی (جلویی):</p> <ul style="list-style-type: none"> ◀ Infraorbital foramen: سوراخی که عصب و رگ اینفرااوربیتال (شاخه ای از عصب ماگز یلاری) از آن عبور می کنند. ◀ Canine eminence: برجستگی روی ریشه دندان نیش. ◀ Incisive fossa: فرورفتگی پشت دندان های پیشین در خط وسط. <p>✍ سطح خلفی (پشتی):</p> <ul style="list-style-type: none"> ◀ Maxillary tuberosity: ناحیه ای پشت مولر آخر که شاخه های عصب و رگ های posterior superior alveolar وارد آن می شوند. <p>✍ سطح داخلی:</p> <ul style="list-style-type: none"> ◀ Maxillary sinus: حفره ای درون استخوان ماگز یلا. ◀ Maxillary hiatus: دهانه بزرگ سینوس که به حفره بینی باز می شود و به meatus middle متصل می شود. <p>استخوان لاکریمال:</p> <ul style="list-style-type: none"> ◀ در تشکیل جدار خارجی حفره بینی شرکت دارد. ◀ در جلو با استخوان ماگز یلا مفصل می شود. ◀ در عقب با استخوان اتموئید مفصل می شود. ◀ حفره کیسه اشک توسط استخوان لاکریمال و زائده فرونتال استخوان ماگز یلا تشکیل می شود. <p>استخوان کامی (پالاتین):</p> <ul style="list-style-type: none"> ◀ دارای سه زائده اوربیتال، اسفنوئید و پیرامیدال است. ◀ بین زواید اوربیتال و اسفنوئید، بریدگی اسفنوپالاتین قرار دارد. ◀ بر روی صفحه عمودی آن، ستیغ اتموئیدال (مفصل با شاخک میانی) و ستیغ کونکال (مفصل با شاخک تحتانی) دیده می شود. ◀ دهانه سینوس ماگز یلاری را از عقب محدود می کند. ◀ صفحه افقی این استخوان محل عبور عصب پالاتین ماژور است. ◀ ناودان و سوراخ پالاتین بزرگ نیز روی آن دیده می شود. <p>استخوان فک پایین (مندیل):</p> <ul style="list-style-type: none"> ◀ تنه: سطح خارجی شامل سوراخ چانه ای (منتال) و خط مایل است. ◀ سطح داخلی: شامل خط میلوئوئید، حفره ساب مندیبولار، حفره ساب لینگوال، خار چانه ای و حفره دی گاستریک می باشد. <p>✍ نکته: سوراخ منتال در سطح خارجی است.</p> <ul style="list-style-type: none"> ◀ راموس: سطح داخلی شامل سوراخ ماندیبولار و مجرای ماندیبولار است. ← در انتها به دو زائده ختم می شود: زائده کورونوئید (قدامی، محل اتصال عضله تمپورالیس، شکستگی آن باعث اختلال در بستن دهان می شود) و زائده کندیلار (خلفی، مفصل گیجگاهی-فکی). ◀ بین این دو زائده، بریدگی ماندیبولار قرار دارد. ◀ زاویه مندیبیل در امتداد کناره خلفی راموس است و عضله پتریگوئید داخلی به سطح داخلی آن متصل می شود. 	<p>۳</p> <p>استخوان های فک (ماگز یلا، پالاتین، مندیل، لاکریمال)</p>

	<p>اعصاب و رگ‌های ورودی به اربیت: </p> <p>۱. Optic canal (کانال بینایی)</p> <p>عصب / رگ: Optic nerve (CN II) (عصب حسی بینایی)، Ophthalmic artery (شریان، شاخه کاروتید داخلی)</p> <p>۲. Superior orbital fissure (شکاف فوقانی کاسه چشم)</p> <p>عصب / رگ: Lacrimal nerve (CN V1)، Frontal nerve (CN V1)، Nasociliary nerve (CN V1)، Trochlear nerve (CN IV)، Abducent nerve (CN VI)، Superior branch of oculomotor nerve (CN III)، Inferior branch of oculomotor nerve (CN III)</p> <p>۳. Inferior orbital fissure (شکاف تحتانی کاسه چشم)</p> <p>عصب / رگ: Infraorbital nerve (شاخه CN V2)، Zygomatic nerve (شاخه CN V2)، Inferior infraorbital vessels، ophthalmic vein (بخشی از آن)</p>	
<p>۴</p>	<p>حفره قدامی: شامل استخوان فرونتال (صفحه افقی)، اتموئید (صفحه غربالی) و بال‌های کوچک اسفنوئید است. فقط اتموئید کاملاً در این حفره است.</p> <p>حفره میانی: شامل تنه و بال‌های بزرگ اسفنوئید و بخش‌هایی از تمپورال (صدفی و پتروس) است. (بال کوچک اسفنوئید در این حفره نیست). شیار کاروتید و سوراخ لاسروم در این حفره قرار دارند.</p> <p>حفره خلفی: از کنار فوقانی پتروس و زین ترکی شروع شده و به ناودان سینوس ترانسورس در اکسیپیتال ختم می‌شود.</p> <ul style="list-style-type: none"> ◀ سوراخ ژوگولار ارتباط این حفره با خارج را برقرار می‌کند. ◀ مئاتوس آکوستیک داخلی در این حفره قرار دارد. <p>سوراخ‌ها و گذرگاه‌های مهم قاعده جمجمه:</p> <ul style="list-style-type: none"> ◀ صفحه غربالی: عصب بویایی (CN I) ◀ کانال اپتیک: عصب بینایی (CN II) و شریان افتالمیک ◀ شکاف اوربیتال فوقانی: اعصاب CN III, IV, V1, VI ◀ سوراخ روتاندوم: عصب ماگزیلاری (CN V2) ◀ سوراخ اوال: عصب مندیبولار (CN V3)، عصب پتروزال کوچک، شریان منژیال فرعی ◀ سوراخ اسپینوزوم: شریان منژیال میانی (که با عصب اوریکولو تمپورال همراه است) ◀ سوراخ آکوستیک داخلی: اعصاب فاشیال (CN VII) و وستیبولوکولنار (CN VIII) ◀ سوراخ ژوگولار: اعصاب گلوسوفارنژیال (IX)، واگ (X)، اکسسوری (XI) ◀ کانال هیپوگلسال: عصب هیپوگلسال (CN XII) ◀ سوراخ استیلوماستوئید: عصب فاشیال (CN VII) <p>حلقه تاندونی مشترک (حلقه زین):</p> <ul style="list-style-type: none"> ◀ عبور از داخل حلقه: اعصاب اکولوموتور (III)، ابدوسنس (VI)، نازوسیلیاری (V1) و شاخه بالایی و تحتانی عصب III. ◀ عبور از خارج حلقه: عصب تروکلنار (IV) و ورید افتالمیک فوقانی. 	<p>حفره‌های جمجمه و سوراخ‌های قاعده</p>
<p>۵</p>	<ul style="list-style-type: none"> ◀ سینوس ساجیتال فوقانی: در لبه فوقانی داس مغز، تخلیه به سینوس ترانسورس (معمولاً راست). ◀ سینوس ساجیتال تحتانی: در لبه تحتانی داس مغز، با ورید مغزی بزرگ (گالن) پیوسته و سینوس مستقیم را می‌سازد. ◀ سینوس مستقیم: در محل اتصال داس مغز و چادرینه مخچه، تخلیه به سینوس ترانسورس (معمولاً چپ). ◀ سینوس ترانسورس: در کناره‌های چادرینه مخچه، ادامه به سینوس سیگموئید. ◀ سینوس سیگموئید: مسیر S شکل، در نهایت از سوراخ ژوگولار خارج می‌شود. ◀ سینوس کاورنوس: در دو طرف زین ترکی. <p>محتوای سینوس کاورنوس:</p> <ul style="list-style-type: none"> ◀ درون سینوس: شریان کاروتید داخلی و عصب ابدوسنس (CN VI). ◀ در دیواره خارجی (از بالا به پایین): اعصاب اکولوموتور (CN III)، تروکلنار (CN IV)، افتالمیک (CN V1) و ماگزیلاری (CN V2). ◀ نکته مهم: عصب اپتیک از این سینوس عبور نمی‌کند (از کانال اپتیک می‌گذرد). 	<p>سینوس‌های وریدی دورا ماتر</p>

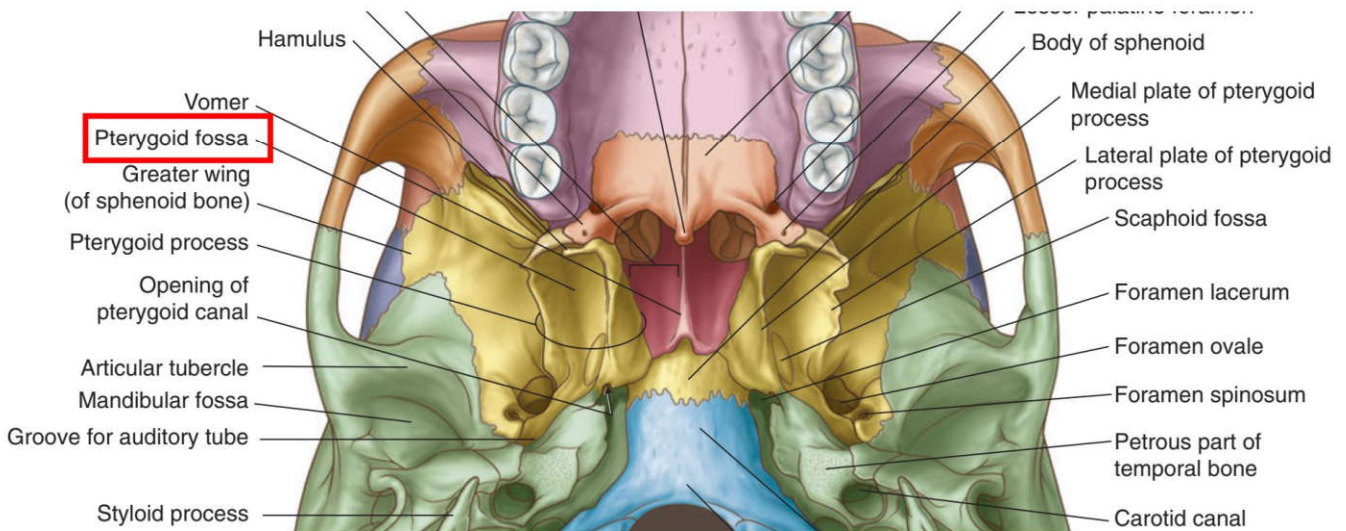
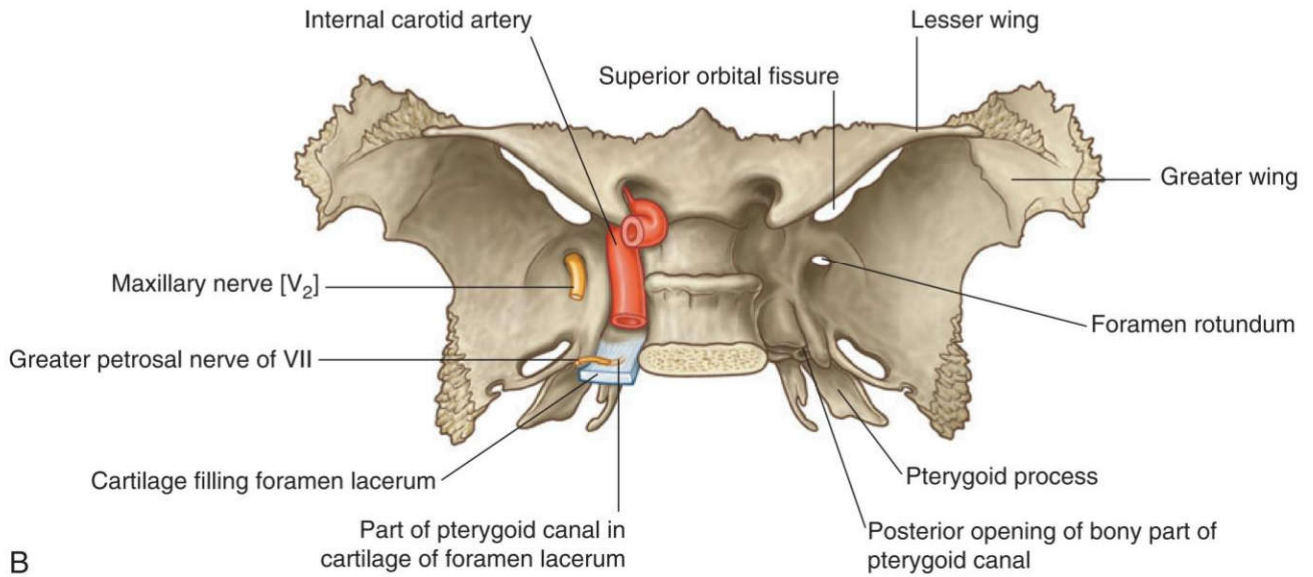
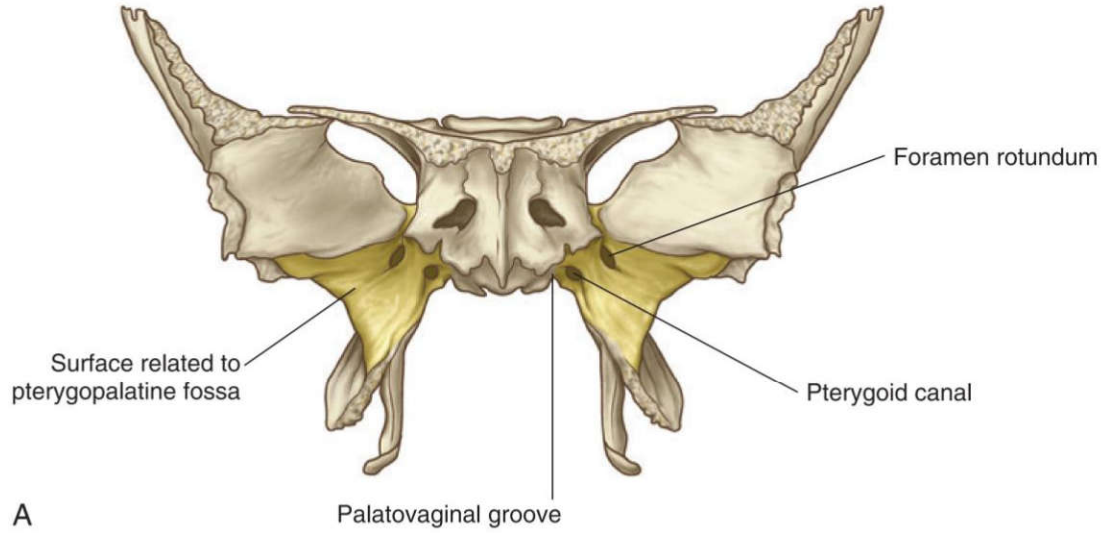
<p>۶</p>	<p>سینوس‌های پارانازال و حفره بینی</p>	<p>◀ سینوس‌های پارانازال: همگی توسط شاخه‌های عصب تری‌ژمینال (CN V) عصب‌دهی حسی می‌شوند.</p> <p>◀ سینوس فرونتال: در ضخامت استخوان فرونتال، تخلیه به مئاتوس میانی از طریق مجرای فرونتونازال.</p> <p>◀ سینوس ماگزیلاری: در تنه ماگزایلا، سقف آن کف اوربیت است، تخلیه به مئاتوس میانی. دیواره خلفی-مدیال آن با حفره پتریگوپالاتین مجاورت دارد.</p> <p>سلول‌های اتموئید:</p> <p>◀ سلول‌های قدامی و میانی ← تخلیه به مئاتوس میانی</p> <p>◀ سلول‌های خلفی ← تخلیه به مئاتوس فوقانی (اسفنواتموئیدال رسس)</p> <p>◀ سینوس اسفنوئید: در تنه اسفنوئید، تخلیه به مئاتوس فوقانی.</p> <p>◀ مجرای نازولاکریمال: تخلیه به مئاتوس تحتانی. هیچ سینوس پارانازالی به مئاتوس تحتانی باز نمی‌شود.</p> <p>نکات تستی مهم:</p> <p>◀ تنها سینوسی که به مئاتوس فوقانی تخلیه می‌شود: سینوس اسفنوئید و سلول‌های اتموئید خلفی</p> <p>◀ هیچ سینوس پارانازالی به مئاتوس تحتانی تخلیه نمی‌شود.</p> <p>حفره بینی:</p> <p>◀ سپتوم بینی: از تیغه غضروفی، استخوان وومر و تیغه عمودی اتموئید تشکیل شده است. (Vomer در دیواره خارجی بینی شرکت ندارد).</p> <p>◀ خون‌رسانی: مهم‌ترین شریان، اسفنوپالاتین (از ماگزیلاری) است.</p> <p>◀ شریان‌های خون‌رسان به حفره بینی: اتموئیدال قدامی و خلفی، اسفنوپالاتین، پالاتین بزرگ، لبی فوقانی. (شریان لبی تحتانی نقش ندارد).</p> <p>◀ شبکه کیسلباخ (محل شایع خونریزی بینی): از آناستوموز شریان‌های پالاتین بزرگ، اسفنوپالاتین، لبی فوقانی و اتموئیدال قدامی تشکیل می‌شود. (شریان اتموئیدال خلفی و لبی تحتانی در این شبکه نقش ندارند).</p> <p>◀ استخوان شاخک تحتانی بینی (کونکای تحتانی): کنار فوقانی آن با استخوان‌های ماگزایلا، پالاتین و اتموئید مفصل می‌شود و با اسفنوئید مفصل نمی‌شود.</p>
<p>۷</p>	<p>حفره اینفرا تمپورال و پتریگوپالاتین</p>	<p>◀ حفره اینفرا تمپورال: فضایی در زیر جمجمه و پشت ماگزایلا.</p> <p>◀ سقف: بال بزرگ اسفنوئید (حاوی شکاف پتروتیمپانیک، سوراخ اوال و اسپینوزوم).</p> <p>◀ دیواره خارجی: سطح داخلی راموس مندیبل (حاوی سوراخ ماندیبولار).</p> <p>◀ دیواره داخلی: صفحه خارجی زائده پتریگوئید (قدامی) و عضلات کام (خلفی).</p> <p>◀ دیواره قدامی: سطح خلفی ماگزایلا (توبروزیته).</p> <p>◀ ارتباطات: از طریق شکاف پتریگوماگزیلاری با حفره پتریگوپالاتین ارتباط دارد.</p> <p>◀ لیگامان استیلومندیبولار در این حفره نیست (خارج و پایین‌تر از آن قرار دارد).</p> <p>◀ لیگامان اسفنومندیبولار و عضله تنسور ولی پالاتینی (کشنده کام نرم) در این حفره قرار دارند.</p> <p>◀ حفره پتریگوپالاتین: یک فضای هرمی شکل کوچک در عمق صورت.</p> <p>ارتباطات ۷ گانه:</p> <ol style="list-style-type: none"> به بینی (از طریق سوراخ اسفنوپالاتین) ← مهم‌ترین راه انتشار تومور به بینی به حفره اینفرا تمپورال (از طریق شکاف پتریگوماگزیلاری) به اوربیت (از طریق شکاف اربیتال تحتانی) به قاعده جمجمه (از طریق کانال پتریگوئید) به حفره کرانیال میانی (از طریق سوراخ گرد) به کام (از طریق کانال‌های پالاتین) به نازوفارنکس (از طریق کانال پالاتواژینال) <p>◀ دیواره خلفی-مدیال سینوس ماگزیلاری با این حفره مجاورت دارد.</p> <p>◀ شریان اسفنوپالاتین (انتهایی‌ترین شاخه بخش سوم ماگزیلاری) در این حفره قرار دارد و در جراحی این ناحیه بیشتر در معرض آسیب است.</p>
<p>۸</p>	<p>محتوای حفره‌های</p>	<p>محتوای حفره اینفرا تمپورال:</p> <p>◀ عضلات: پتریگوئید داخلی و خارجی.</p>

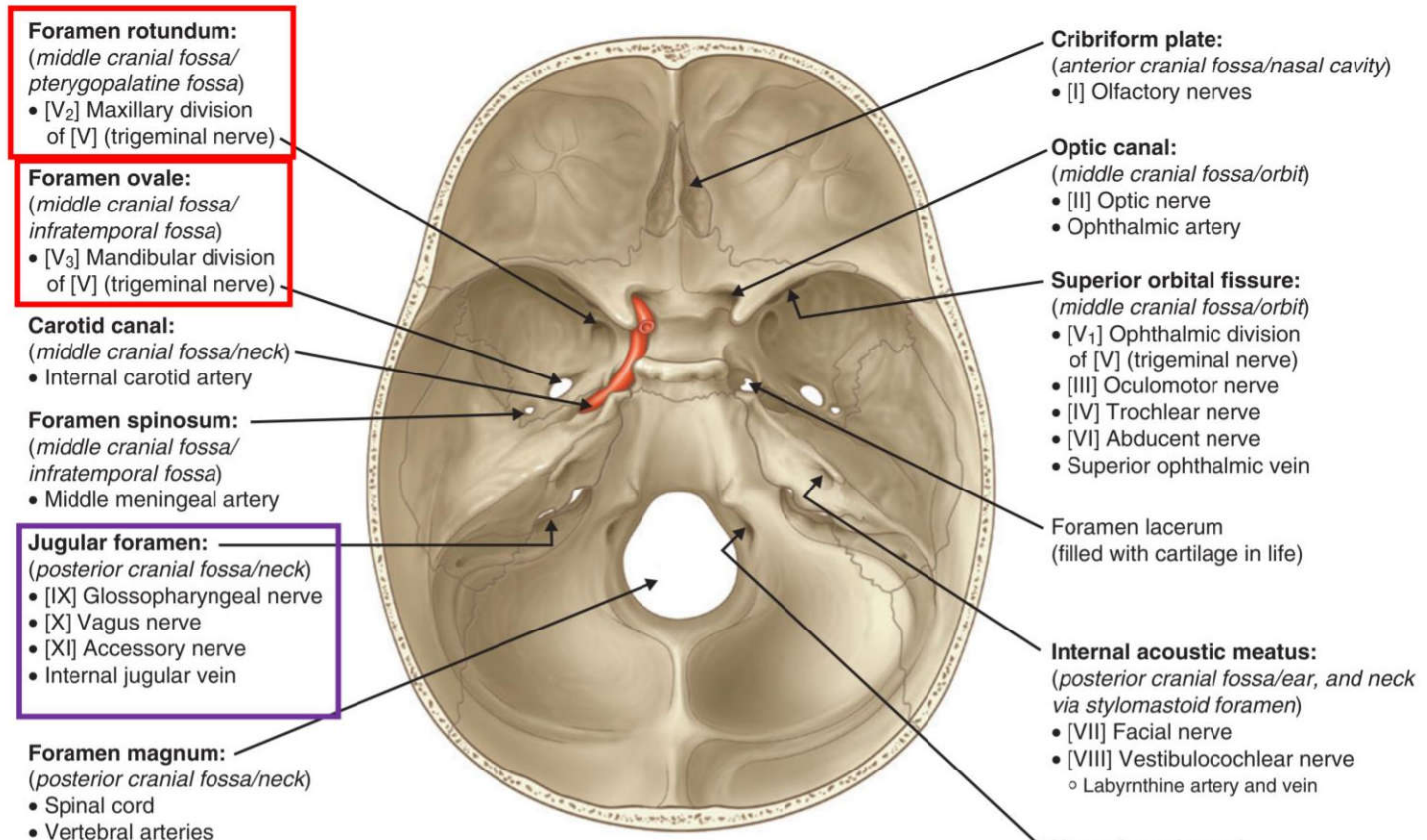


۲) تمام موارد زیر بر روی استخوان اسفنوئید قرار دارد، به جز؟ علوم پایه پزشکی شهریور ۴۰۳

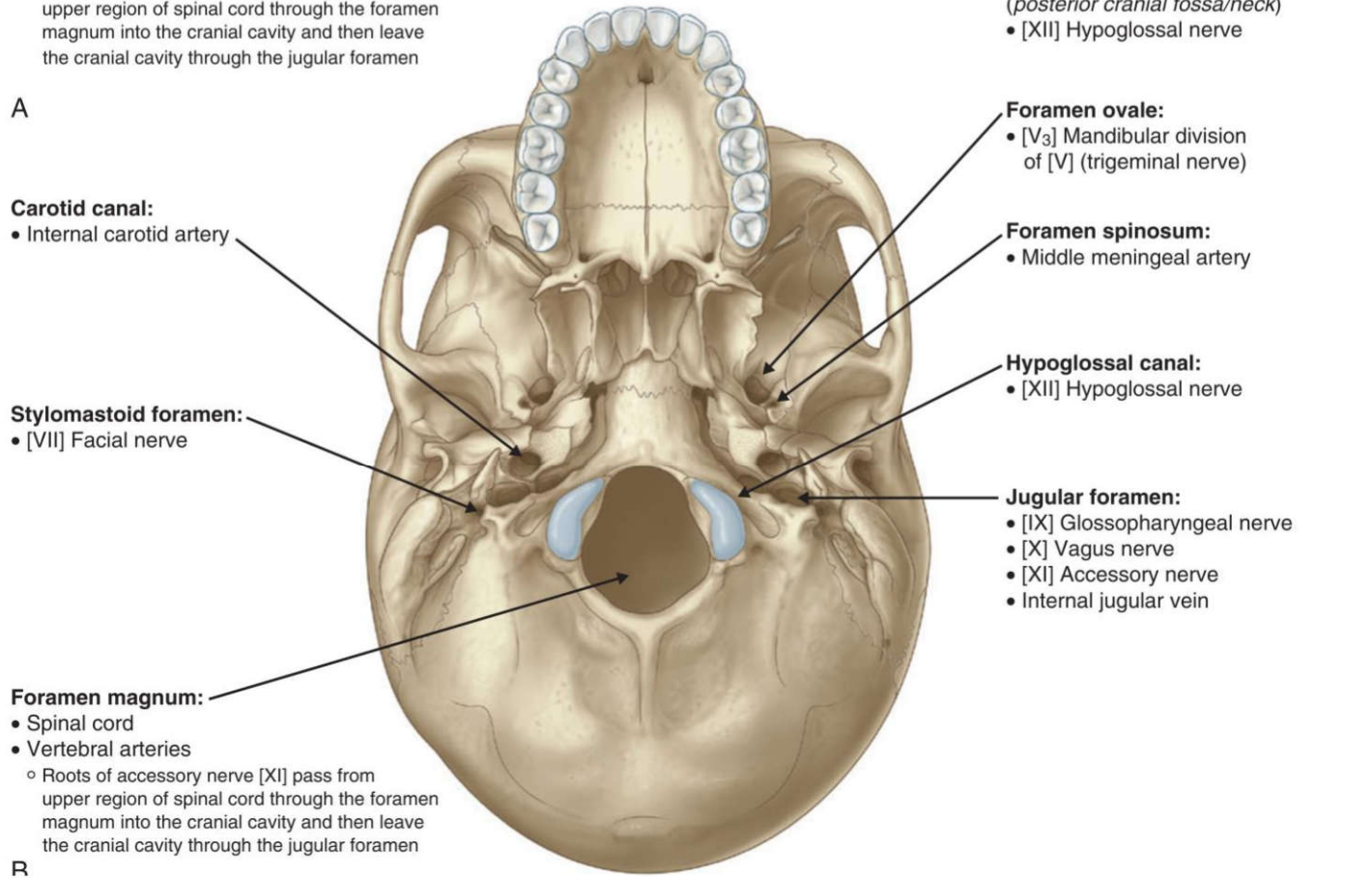
الف) سوراخ بیضی ب) سوراخ روتاندوم ج) سوراخ ژوگولار د) کانال پتريکونئید (ویدین)

پاسخ صحیح: ج پاسخ تشریحی: سوراخ ژوگولار بین استخوان تمپورال و اکسیپیتال قرار دارد، نه روی اسفنوئید.





A



R

الف) سوراخ بیضی (ب) سوراخ روتاندوم (ج) سوراخ ژوگولار (د) کانال پتريكوئيد (ويدين)

پاسخ صحيح: ج پاسخ تشریحي: سوراخ ژوگولار در استخوان اكسيپیتال قرار دارد.

۴) كِرست اينفرا تمپورال (crest Infratemporal) بر روی کدام يك از استخوان های زیر قرار دارد؟ علوم پایه پزشکی اسفند ۴۰۱

الف) Temporal (ب) Parietal (ج) Sphenoid (د) Palatine

پاسخ صحيح: ج پاسخ تشریحي: كِرست اينفرا تمپورال در محل اتصال سطح خارجی و تحتانی بال بزرگ استخوان اسفنوئيد قرار دارد.

۵) پسر بچه ۱۴ ساله ای بعد از سقوط از اسكيت، سرش به آسفالت جاده برخورد می کند. رادیوگرافی آسيب سلاتورسیکا را نشان می دهد. این آسيب، نشان دهنده شكستگی کدام استخوان زیر است؟ علوم پایه پزشکی اسفند ۴۰۰

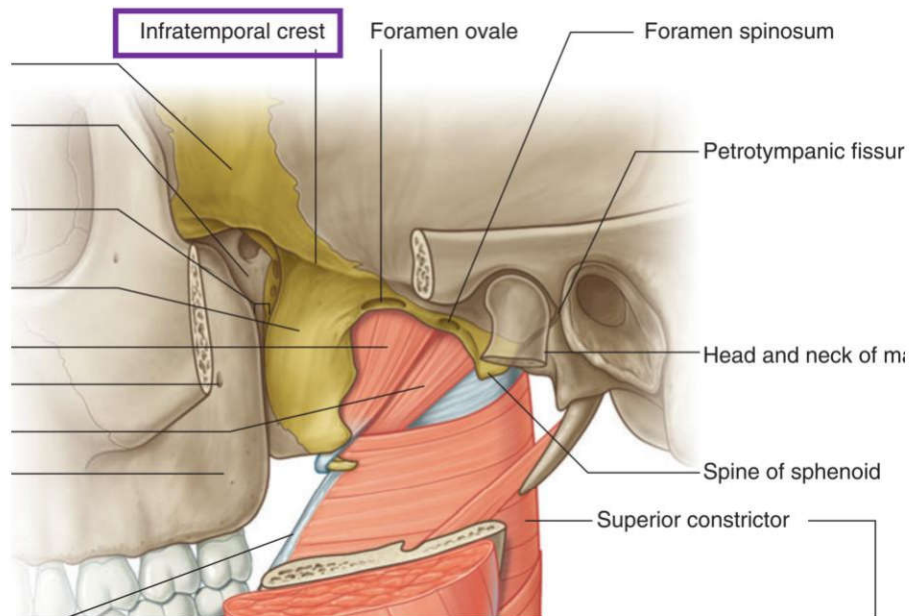
الف) Sphenoid (ب) Ethmoid (ج) Temporal (د) Frontal

پاسخ صحيح: الف پاسخ تشریحي: سلاتورسیکا (زین ترکی) يك فرورفتگی مهم در سطح فوقانی تنه استخوان اسفنوئيد است كه غده هیپوفیز در آن قرار می گیرد.

۶) ستیغ اينفرا تمپورال (crest Infratemporal) بر روی کدام استخوان قرار دارد؟ علوم پایه دندانپزشکی اسفند ۴۰۱

الف) temporal (ب) sphenoid (ج) palatine (د) parietal

پاسخ صحيح: ب پاسخ تشریحي: ستیغ اينفرا تمپورال روی بال بزرگ استخوان اسفنوئيد قرار دارد.



ردیف ۲: استخوان‌های جمجمه (اکسیپیتال، تمپورال)

۷) کانال هیپوگلووس مربوط به کدام بخش از استخوان اکسیپیتال است؟ علوم پایه دندانپزشکی شهریور ۴۰۳

الف) بخش قاعده‌ای ب) بخش‌های طرفی ج) بخش صدفی د) بریدگی ژوگولار

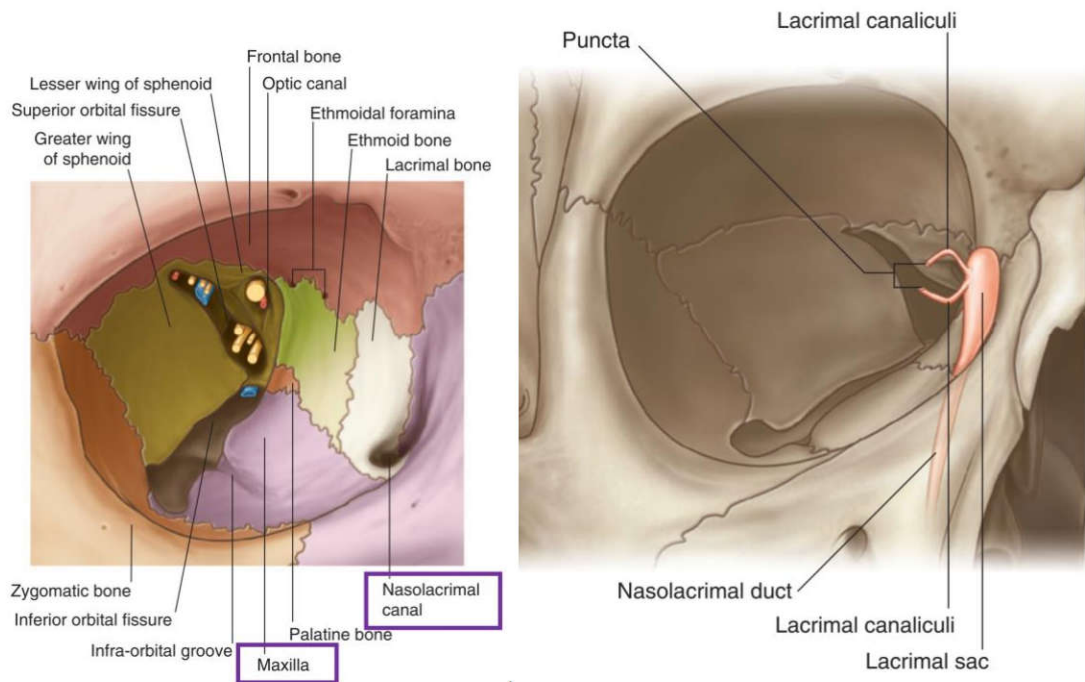
پاسخ صحیح: ب پاسخ تشریحی: کانال هیپوگلووس در بخش طرفی (کندیلار) استخوان اکسیپیتال قرار دارد.

ردیف ۳: استخوان‌های فک (ماگزایلا، پالاتین، مندیبل، لاکریمال)

۸) کدام استخوان در تشکیل لبه جلویی حفره کیسه اشک (fossa sac Lacrimal) شرکت می‌کند؟ علوم پایه دندانپزشکی اسفند ۴۰۱

الف) فرونتال ب) لاکریمال ج) اتموید د) ماگزایلا

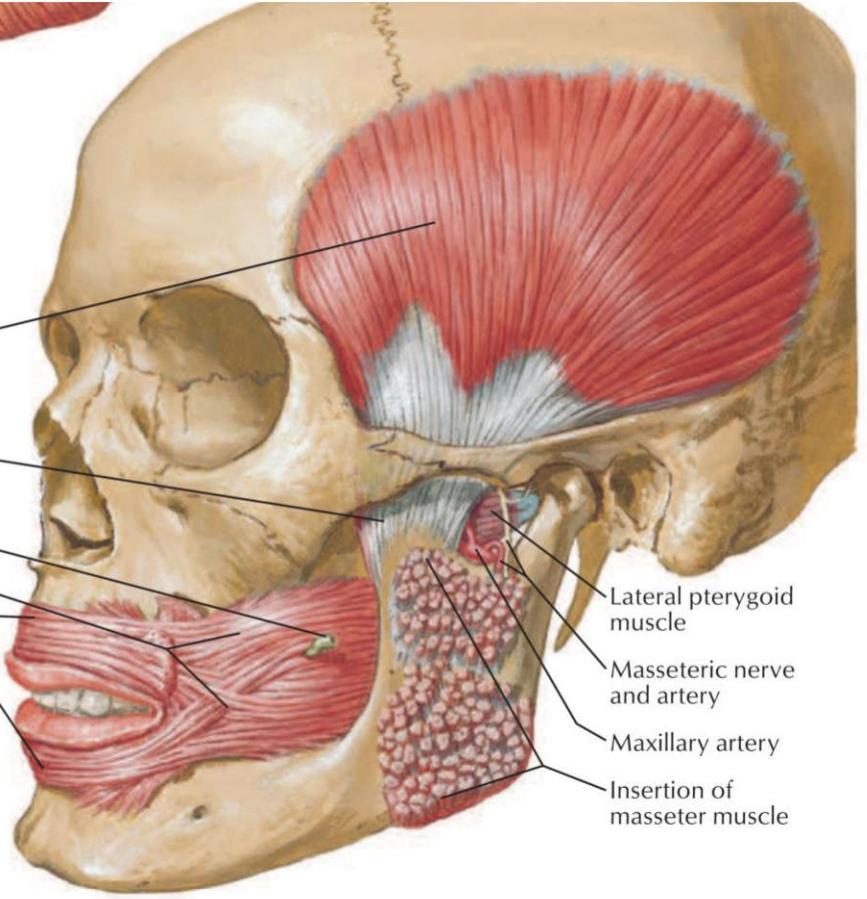
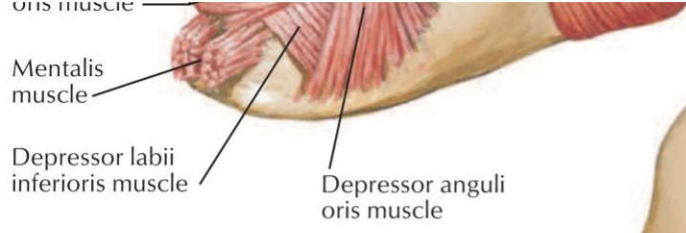
پاسخ صحیح: د پاسخ تشریحی: لبه قدامی حفره کیسه اشک توسط زائده فرونتال استخوان ماگزایلا تشکیل می‌شود



۹) بریدگی اسفنوپالاتین مربوط به کدامیک از استخوان‌های زیر است؟ علوم پایه دندانپزشکی شهریور ۴۰۳

الف) اسفنوئید ب) اتموید ج) پالاتین د) ماگزایلا

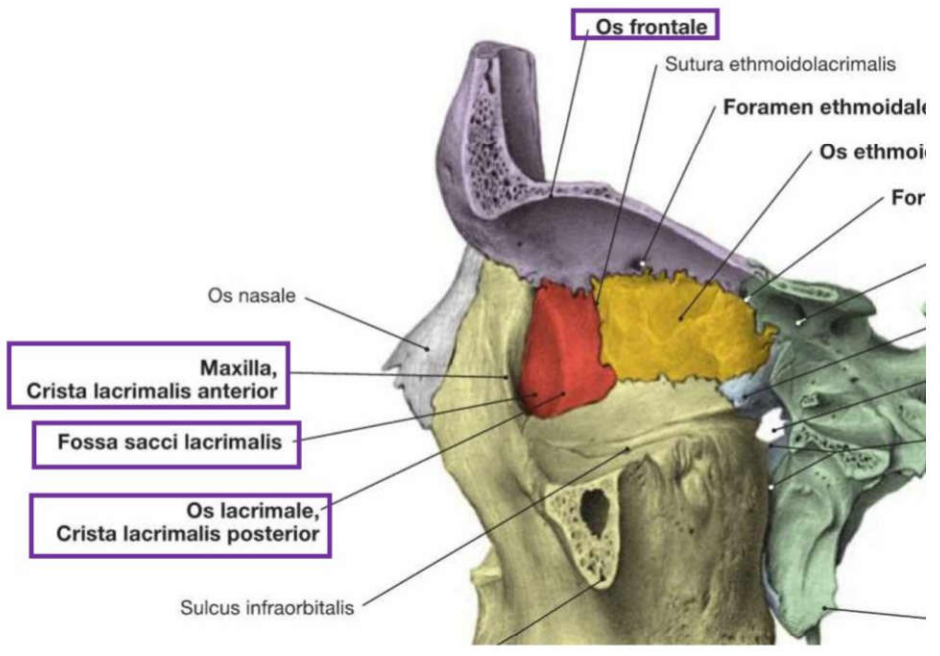
پاسخ صحیح: ج پاسخ تشریحی: بریدگی اسفنوپالاتین در استخوان پالاتین و بین زائده اوربیتال و اسفنوئیدال آن قرار دارد.



F. Netter M.D.

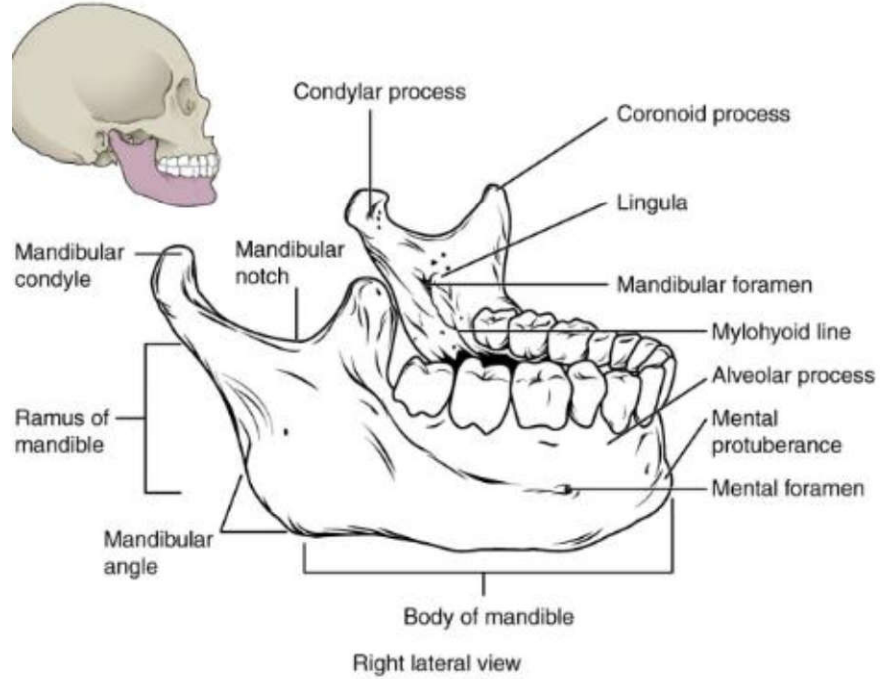
۱۲) در ارتباط با استخوان لاکریمال تمام موارد زیر صحیح است: به جز: علوم پایه دندانپزشکی شهریور ۴۰۳
 الف) در تشکیل جدار خارجی حفره بینی شرکت دارد
 ب) در جلو با استخوان ماگزایلا مفصل می شود.
 ج) در عقب با استخوان اتموید مفصل می شود.
 د) حفره برای کیسه اشک اختصاصاً توسط این استخوان ساخته می شود.

پاسخ صحیح د: حفره کیسه اشک توسط استخوان لاکریمال و زائده فرونتال استخوان ماگزایلا تشکیل می شود.



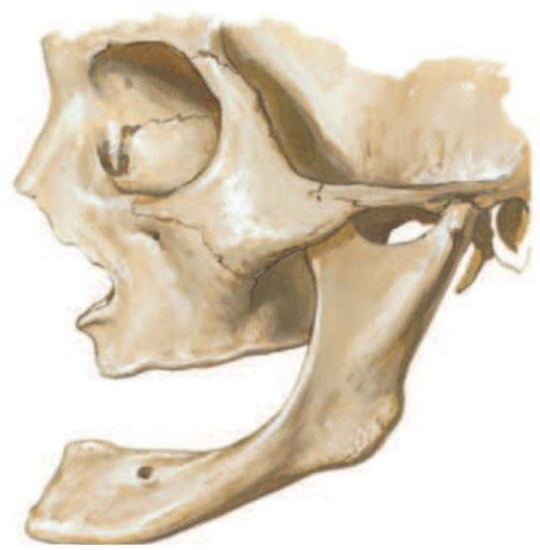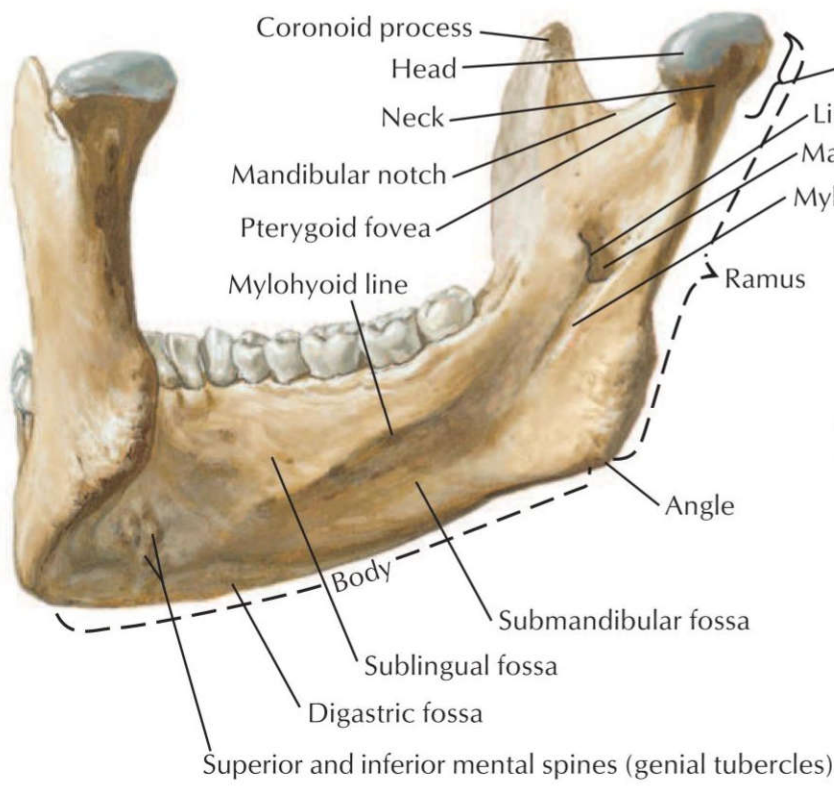
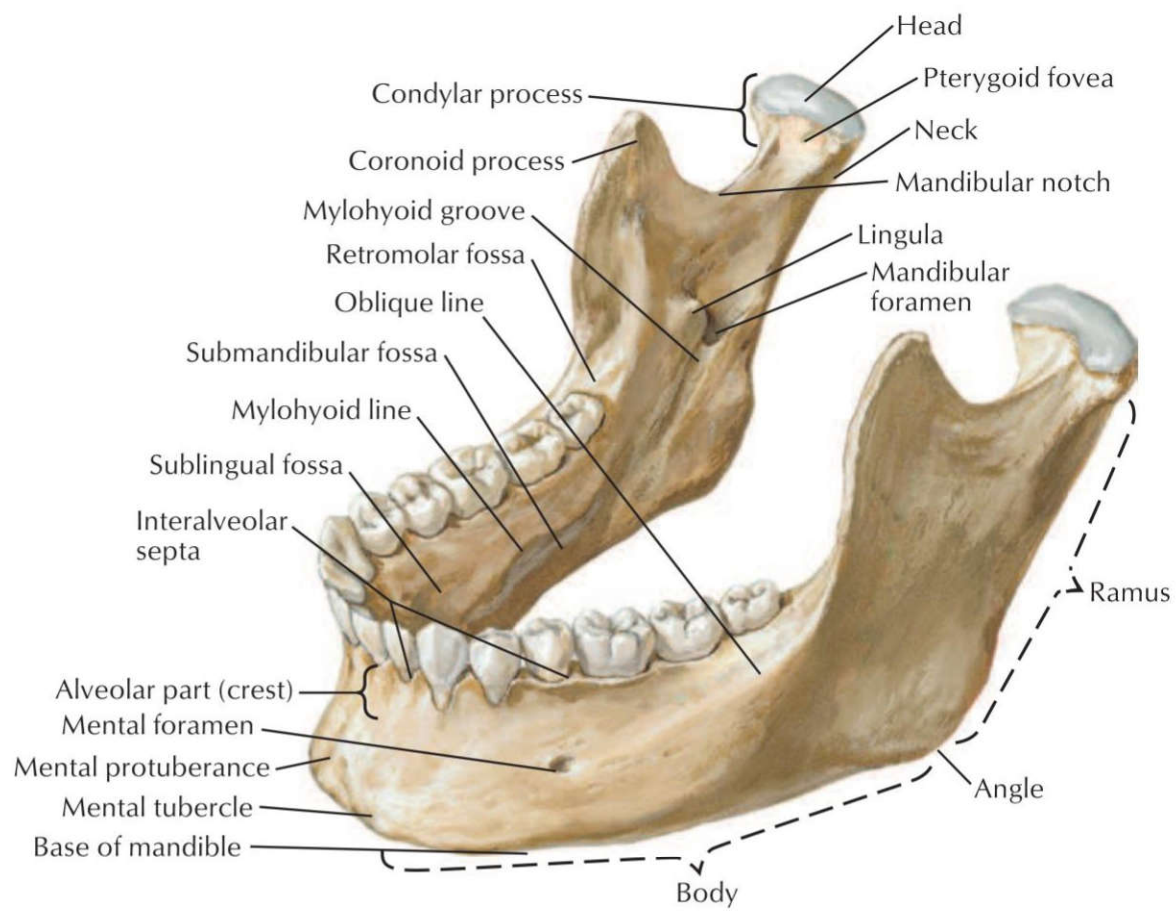
۱۳) کدامیک از موارد ذیل در امتداد کناره خلفی راموس مندیبل است؟ علوم پایه دندانپزشکی شهریور ۴۰۳
 الف) خط مایلوها یوئید ب) شیار مایلوها یوئید ج) خط مایل د) زاویه مندیبل

پاسخ صحیح: د پاسخ تشریحی: زاویه مندیبل در محل اتصال تنه به راموس و در امتداد کناره خلفی راموس قرار دارد.



۱۴) همه موارد زیر در سطح داخلی استخوان مندیبل دیده می شوند، بجز: علوم پایه دندانپزشکی اسفند ۴۰۲
 الف) حفره ساب مندیبولار ب) خط مایلوها یوئید ج) سوراخ منتال د) سوراخ مندیبولار

پاسخ صحیح: ج پاسخ تشریحی: سوراخ منتال در سطح خارجی مندیبل قرار دارد.



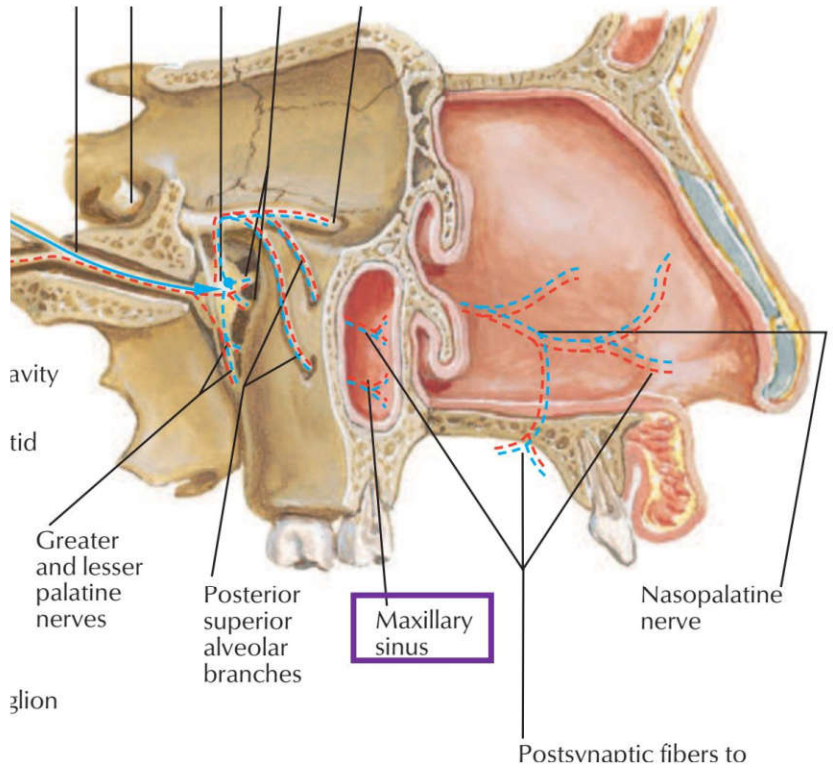
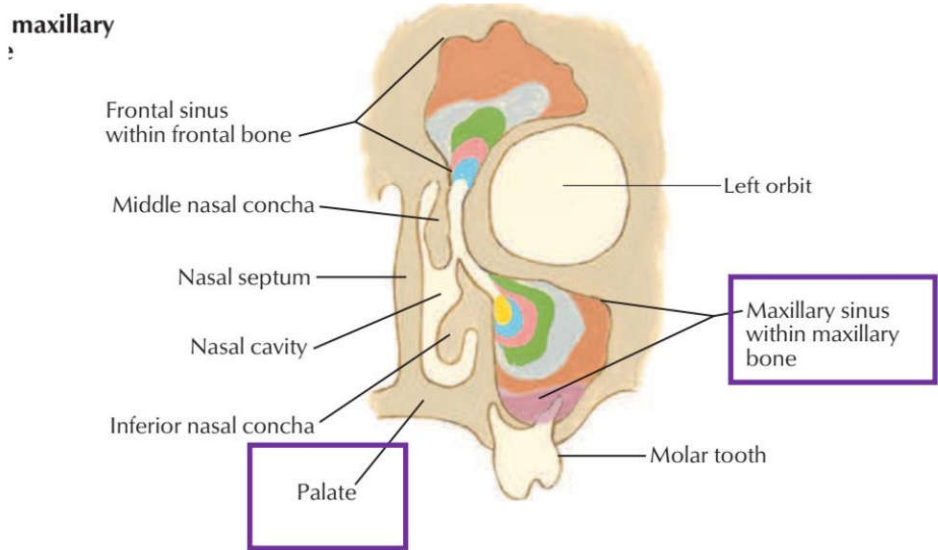
F. Netter M.D.

Mandible of aged person (edentulous)

۱۵) کدام استخوان زیر دهانه سینوس ماگزیلاری از عقب محدود می کند؟ علوم پایه دندانپزشکی اسفند ۴۰۱

- الف) ethmoid ب) palatine ج) lacrimal د) inferior nasal concha

پاسخ صحیح: ب
پاسخ تشریحی: استخوان بالاتین در تشکیل دیواره خلفی سینوس ماگزایلا نقش دارد.



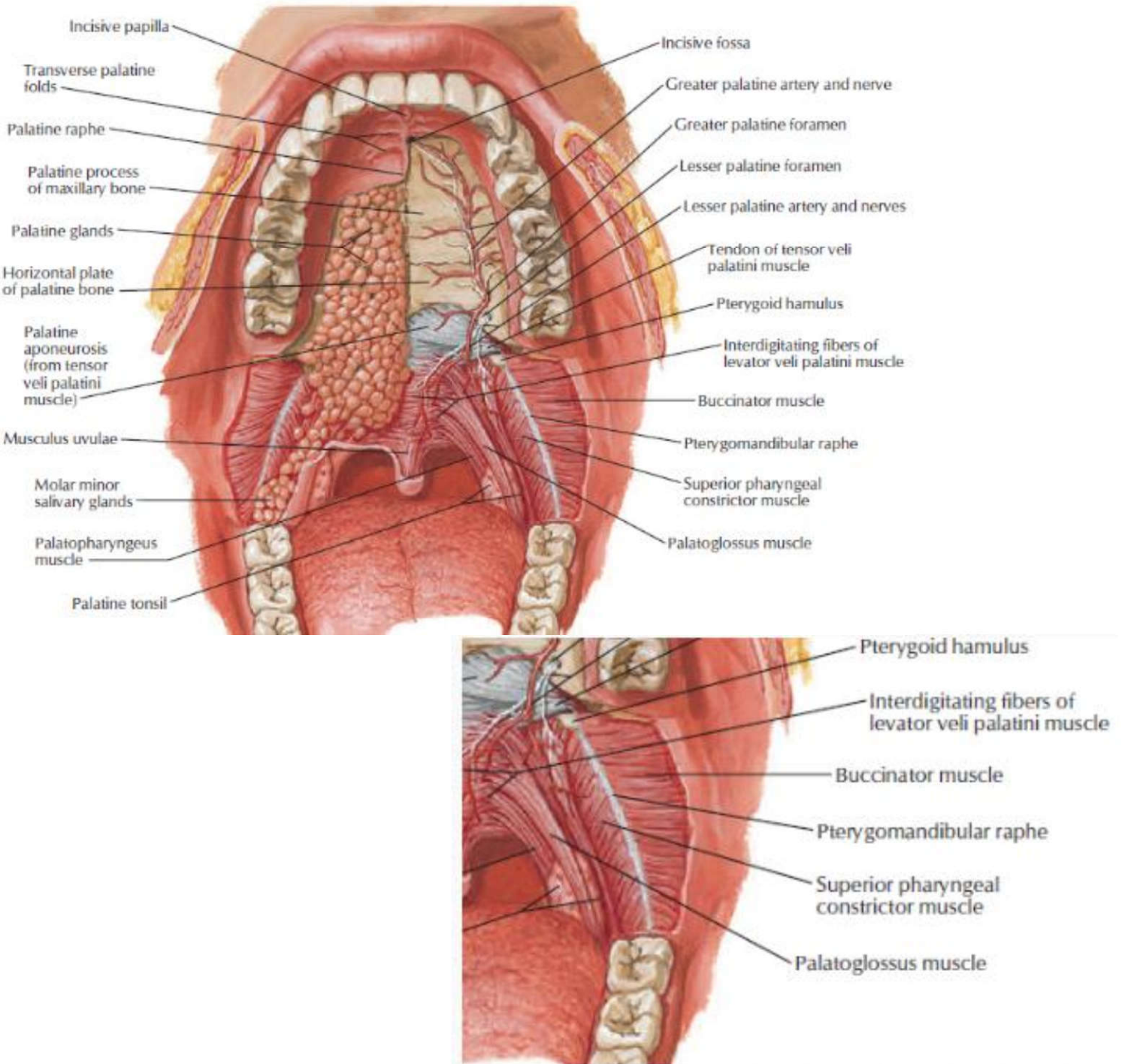
۱۶) در شکستگی صفحه افقی استخوان پالاتین، احتمال آسیب کدام عنصر تشریحی وجود دارد؟ علوم پایه پزشکی شهریور ۴۰۱

- الف) عصب پالاتین ماژور ب) شریان اسفنوپالاتین ج) عصب افتالمیک د) شریان مننژیال میانی

پاسخ صحیح: الف
پاسخ تشریحی: عصب پالاتین ماژور از کانال موجود در صفحه افقی استخوان پالاتین عبور می کند.

۱۷) کدامیک از ساختارهای زیر در سطح خلفی تنه استخوان ماگزایلا دیده می شود؟ علوم پایه پزشکی شهریور ۹۹

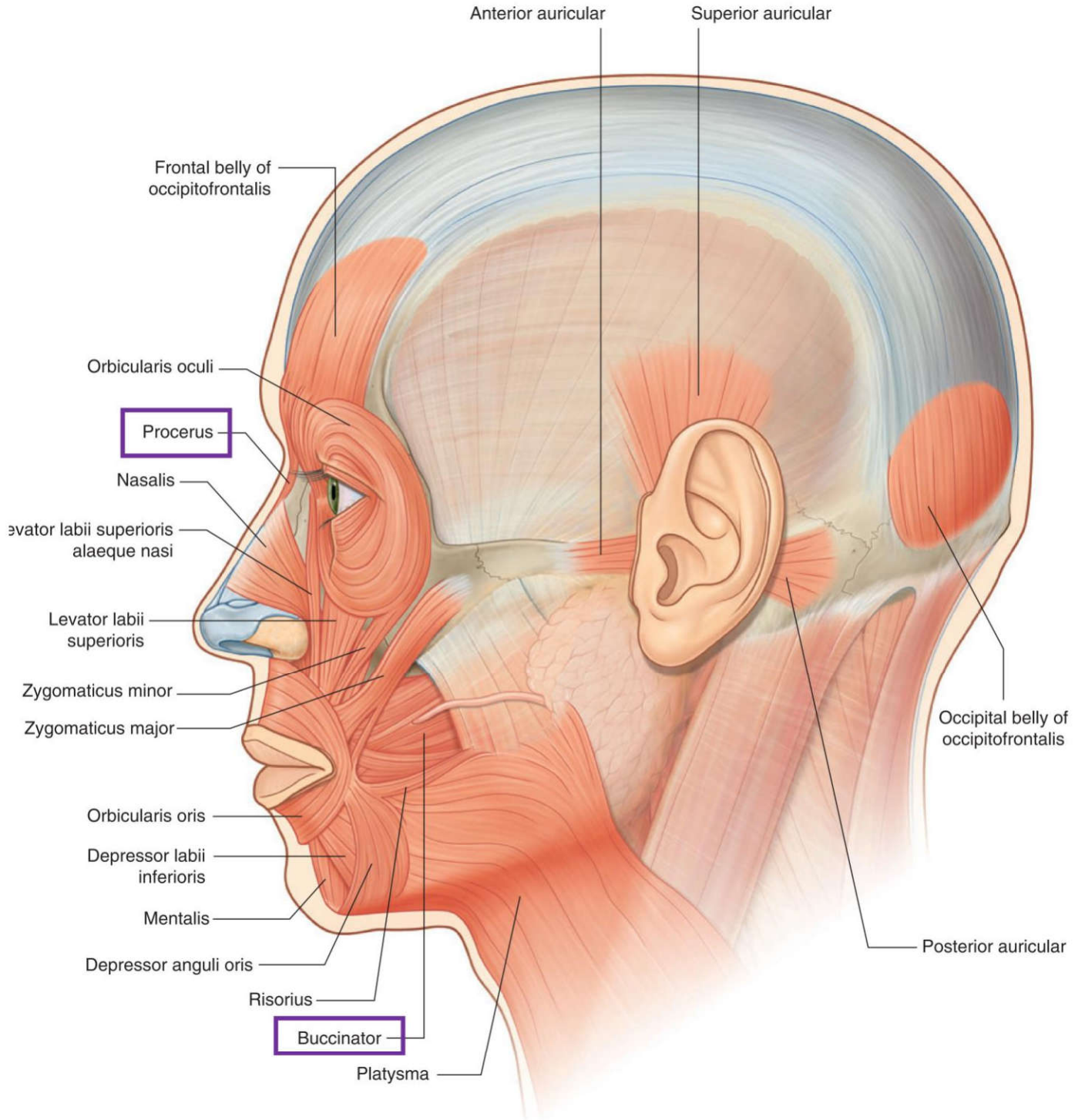
- الف) Incisive fossa ب) Maxillary tuberosity ج) Canine eminence د) Maxillary hiatus



۴۷) عمل عضله شیپوری (Buccinator) چیست؟ علوم پایه دندانپزشکی شهریور ۴۰۳

الف) فوت کردن ب) باز کردن دهان ج) بستن دهان د) انقباض لبها

پاسخ صحیح: الف پاسخ تشریحی: عضله بوکسیناتور در فوت کردن و جلوگیری از تجمع غذا بین دندان و گونه نقش دارد.



۴۸) انقباض کدامیک از عضلات زیر باعث ایجاد چین عرضی روی پوست بین دو ابرو می‌شود؟ علوم پایه دندانپزشکی اسفند ۴۰۳

الف) چین دهنده ابرو ب) هرمی (پروسروس) ج) عضله بینی د) اکسیپیتوفرونتالیس

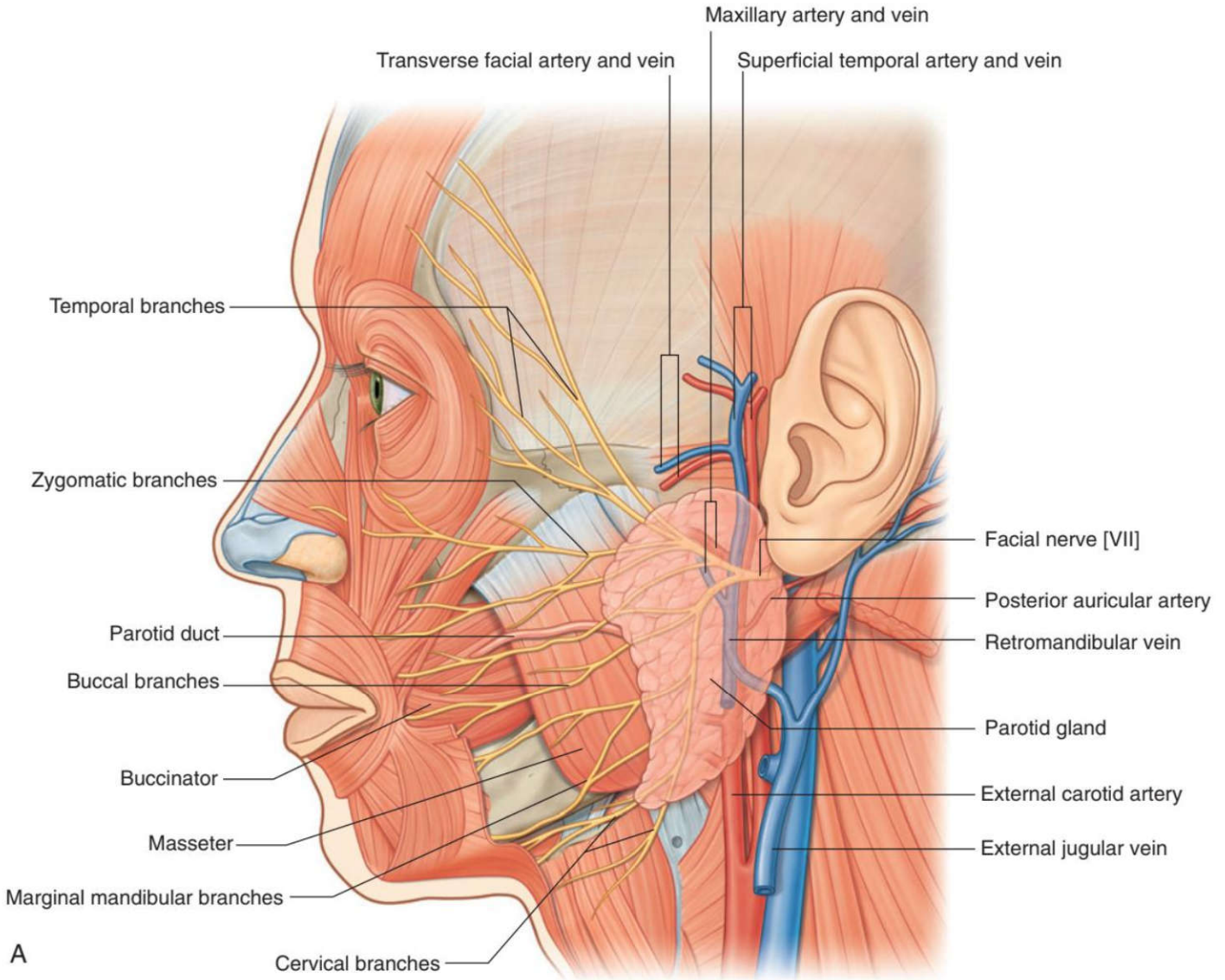
پاسخ صحیح: ب
پاسخ تشریحی: عضله پروسروس (عضله هرمی بینی) با انقباض خود پوست بین دو ابرو را به پایین کشیده و چین‌های عرضی (افقی) در این ناحیه ایجاد می‌کند. عضله چین‌دهنده ابرو (Corrugator) چین‌های عمودی ایجاد می‌کند.

۴۹) مجرای غده پاروتید کدامیک از عضلات زیر را سوراخ می‌کند؟ علوم پایه دندانپزشکی اسفند ۴۰۱

الف) anterior jugular ب) posterior auricular
ج) facial د) internal jugular

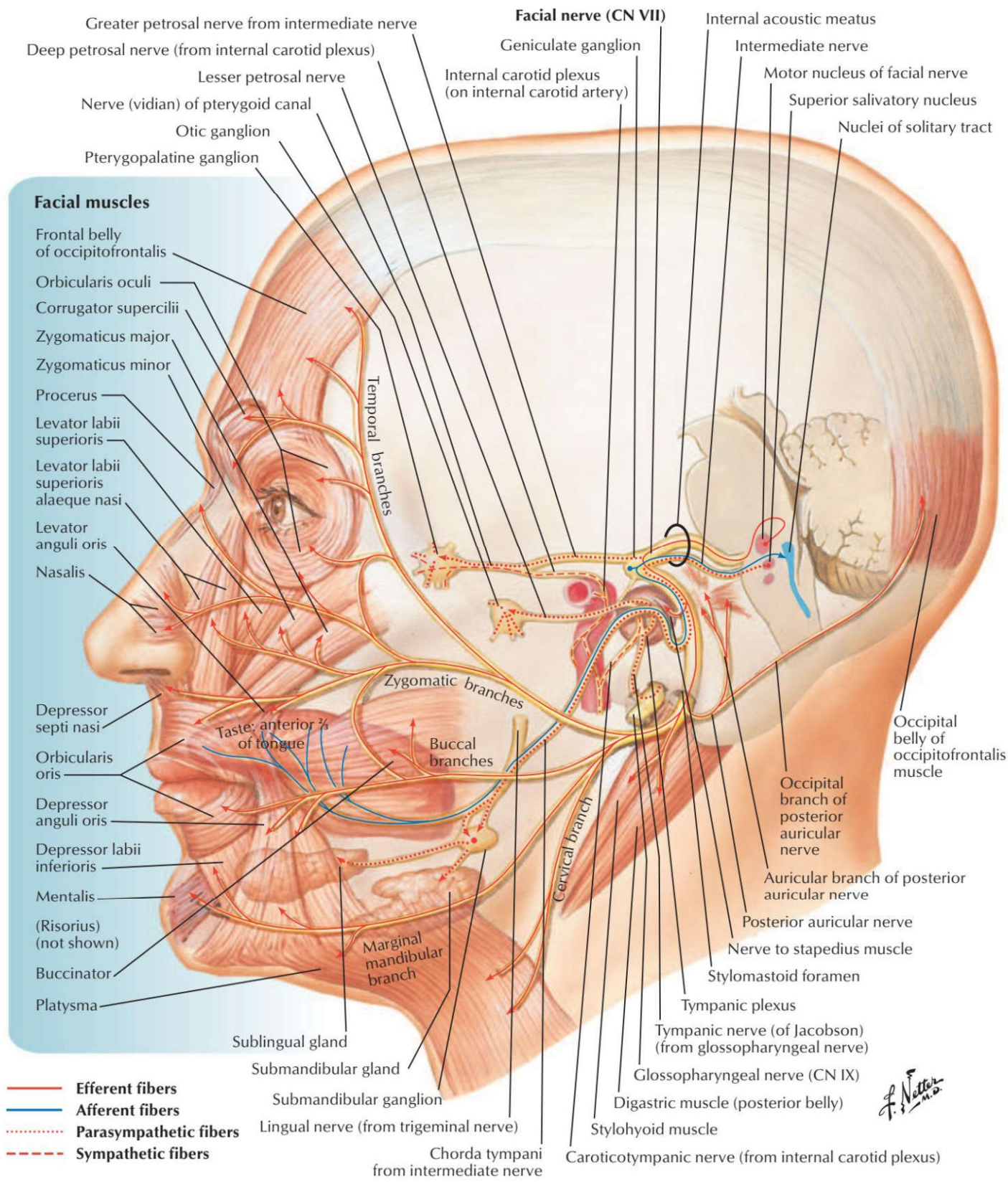
پاسخ تشریحی: مجرای پاروتید (Stensen's duct) از میان عضله بوکسیناتور عبور کرده و به داخل دهان باز می شود.

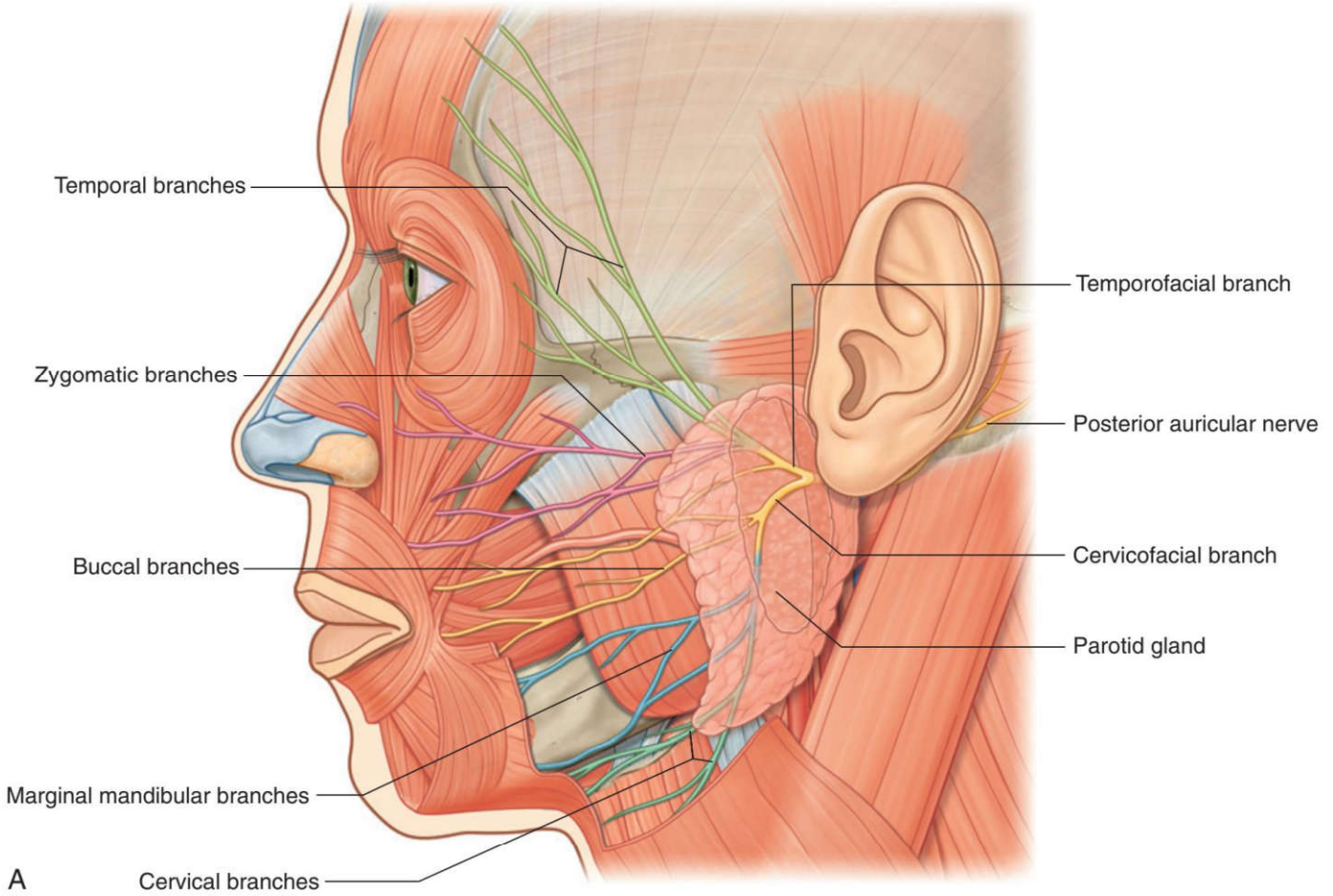
پاسخ صحیح: الف



(۵۰) تمام عضلات زیر از عصب صورتی (Facial nerve) عصب می گیرند؛ به جز: علوم پایه دندانپزشکی شهریور ۴۰۳

الف) اکسیپیتوفرونتالیس ب) منتالیس ج) استیلوهیوئید د) بطن قدامی دی گاستریک





(۵۱) تمام عضلات زیر از عصب زوج هفتم عصب می گیرد، به جز: علوم پایه پزشکی شهریور ۹۵ قطب تبریز
 الف) عضله بوکسیناتور (ب) عضله استیلوهیوئید
 ج) عضله رکابی (د) عضله بالا برنده پلک فوقانی

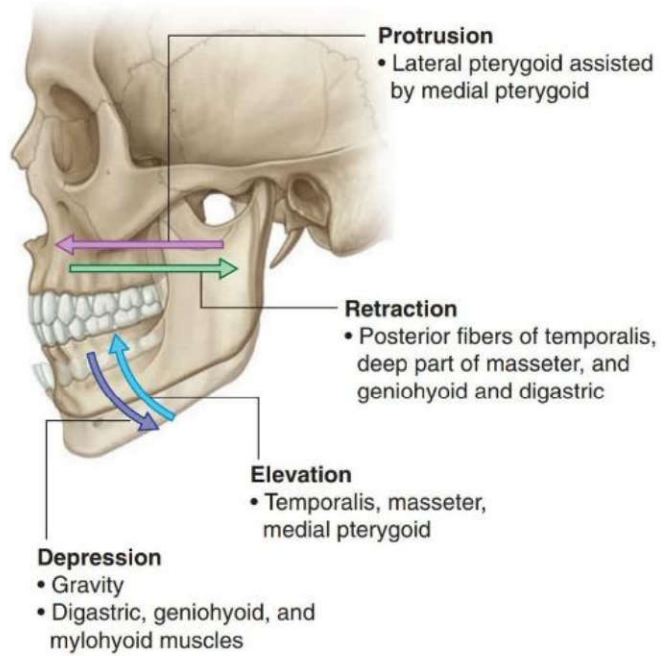
پاسخ صحیح: د
 پاسخ تشریحی: عضله بالا برنده پلک فوقانی (*Levator palpebrae superioris*) توسط عصب اکولوموتور (زوج ۳) عصب دهی می شود. سایر عضلات ذکر شده (بوکسیناتور، استیلوهیوئید، استاپدیوس) همگی توسط عصب فاشیال (زوج ۷) عصب می گیرند.

ردیف ۹: عضلات جونده، زبان و کام

(۵۲) کدامیک از عضلات جونده در باز کردن دهان نقش دارد؟ علوم پایه پزشکی شهریور ۴۰۴

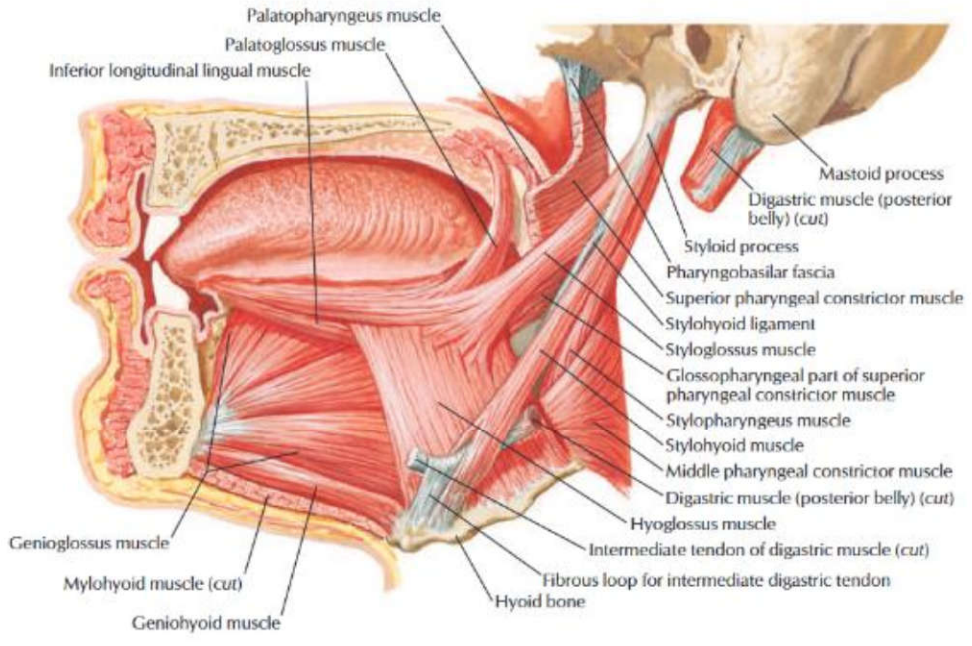
الف) *Masseter* (ب) *Temporalis* (ج) *Lateral pterygoid* (د) *Medial pterygoid*

پاسخ صحیح: ج
 پاسخ تشریحی: عضله *Lateral pterygoid* با انقباض دوطرفه فک پایین را به جلو و پایین می کشد و باعث باز شدن دهان می شود.



۵۳ در بیماری که قادر نیست زبان خود را از دهان خارج نماید، کدام یک از عضلات زیر فلج شده است؟ علوم پایه پزشکی شهریور ۹۸ قطب شهید بهشتی
 الف) هیوگلوکسوس ب) زینوگلوکسوس ج) پالاتوگلوکسوس د) استایلوگلوکسوس

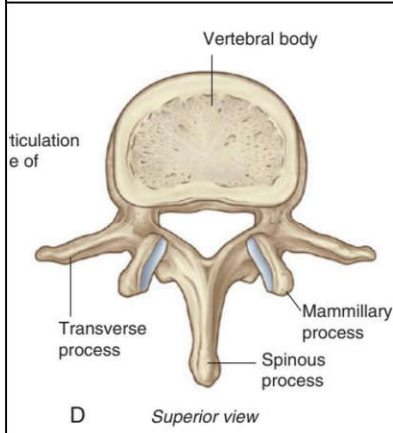
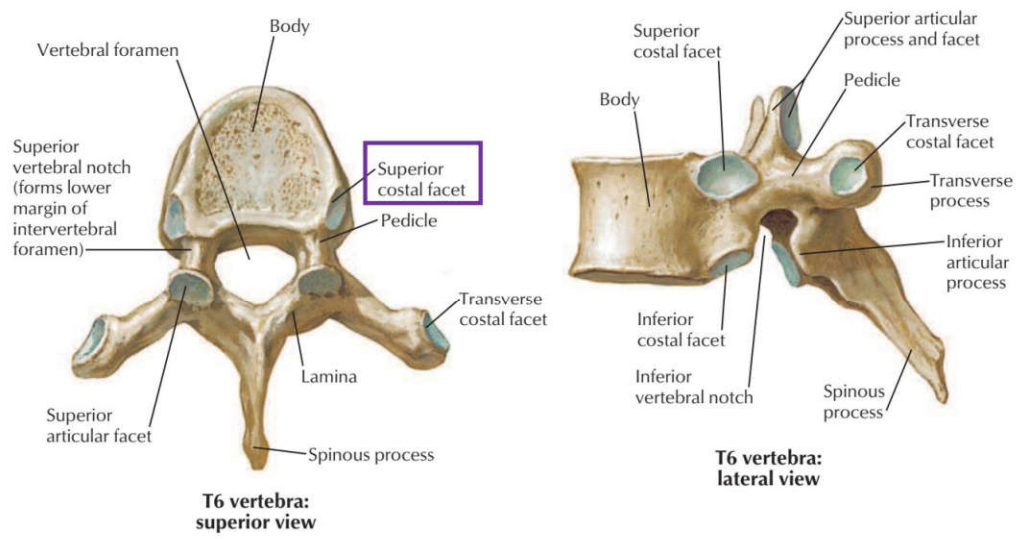
پاسخ صحیح: ب
 پاسخ تشریحی: عضله زینوگلوکسوس (زینوگلوکسوس) قوی ترین عضله زبان است که زبان را به سمت جلو و خارج می کشد. فلج این عضله موجب عدم توانایی در بیرون آوردن زبان می شود.



۵۴ کدام عضله زیر مندیبل را به عقب (خلف) می کشد؟ علوم پایه پزشکی شهریور ۹۸ قطب تهران
 الف) پتریکوئید داخلی ب) تمپورالیس ج) ماستر د) پتریکوئید خارجی

پاسخ صحیح: ب
 پاسخ تشریحی: عضله تمپورالیس (گیجگاهی) علاوه بر بالا بردن فک، بخش خلفی آن موجب عقب کشیدن مندیبل می شود. سایر عضلات چونده عمدتاً فک را به جلو یا طرفین حرکت می دهند.

استثناها: T1 رویه مفصلی کامل دارد، T12 و T11 رویه مفصلی روی زائده عرضی ندارند.

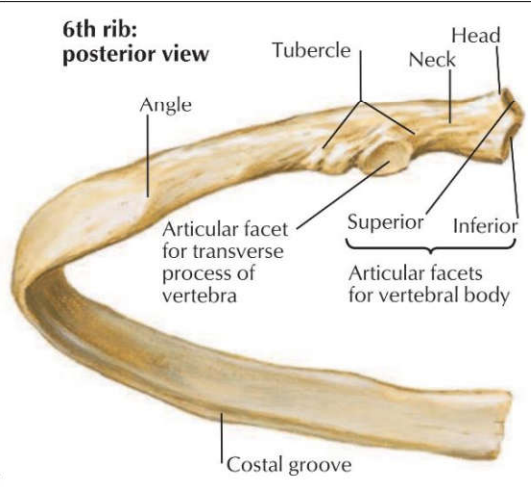


تنه بزرگ، سوراخ مهره‌ای مثلثی، زائده خاری کوچک و چهارگوش.
در کنار خلفی زائده مفصلی فوقانی، زائده پستانی و در ریشه زائده عرضی، زائده فرعی وجود دارد.

۴ مهره‌های کمری

حاصل اتصال ۵ مهره ساکرال.
سطح قدامی: برجستگی (پرومونتوری) اولین مهره ساکرال.
سطح خلفی سه ستیغ: میانی (از زوائد خاری)، بینابینی (از زوائد مفصلی)، طرفی (از زوائد عرضی).

۵ ساکروم



◀ (T2-T9):

دنده تیپیک از سر، گردن و تنه تشکیل شده.
سر: دو رویه مفصلی برای تنه مهره هم‌شماره و مهره بالایی.
تکمه (Tubercle): بخش مفصلی آن با زائده عرضی مهره هم‌شماره مفصل می‌شود.
ناودان دنده‌ای (Costal groove) در کنار تحتانی سطح داخلی جسم دنده قرار دارد. این ناودان محل عبور عروق و اعصاب بین دنده‌ای است.

۶ دنده‌های سینه‌ای
تیپیک (T2-T9)
دنده‌های آتیپیک (Atypical T1, T10-T12)

◀ (Atypical T1, T10-T12):

دنده اول (آتیپیک): سر آن فقط یک رویه مفصلی دارد، سطح فوقانی آن دارای تکمه اسکالن، جلوی آن ناودان ورید ساب‌کلاوین و پشت آن ناودان شریان ساب‌کلاوین.
دنده‌های ۱۱ و ۱۲: فقط با مهره هم‌شماره مفصل می‌شوند، خمیدگی کم، فاقد ناودان بین‌دنده‌ای.

۷ مفاصل قفسه سینه
 بیشتر مفاصل کوستواسترال (بین غضروف های دنده ای و استرنوم) سینوویال هستند.
 استثنا: مفصل بین دنده اول و استرنوم از نوع فیبروکارتیلاژینوس.
 مفصل استرنوکلاویکولار: سینوویال (زینی).
 مفصل مانوبریواسترال: سین آرتروز (غیرمتحرک).

۸ عضلات بین دنده ای
 سه لایه: خارجی (External Oblique) - داخلی (Internal Oblique) - داخلی ترین (Innermost).
 عمقی ترین عضله دیواره خلفی: عضله ساب کستال (از سطح داخلی یک دنده به ۲ یا ۳ دنده پایین تر متصل می شود).

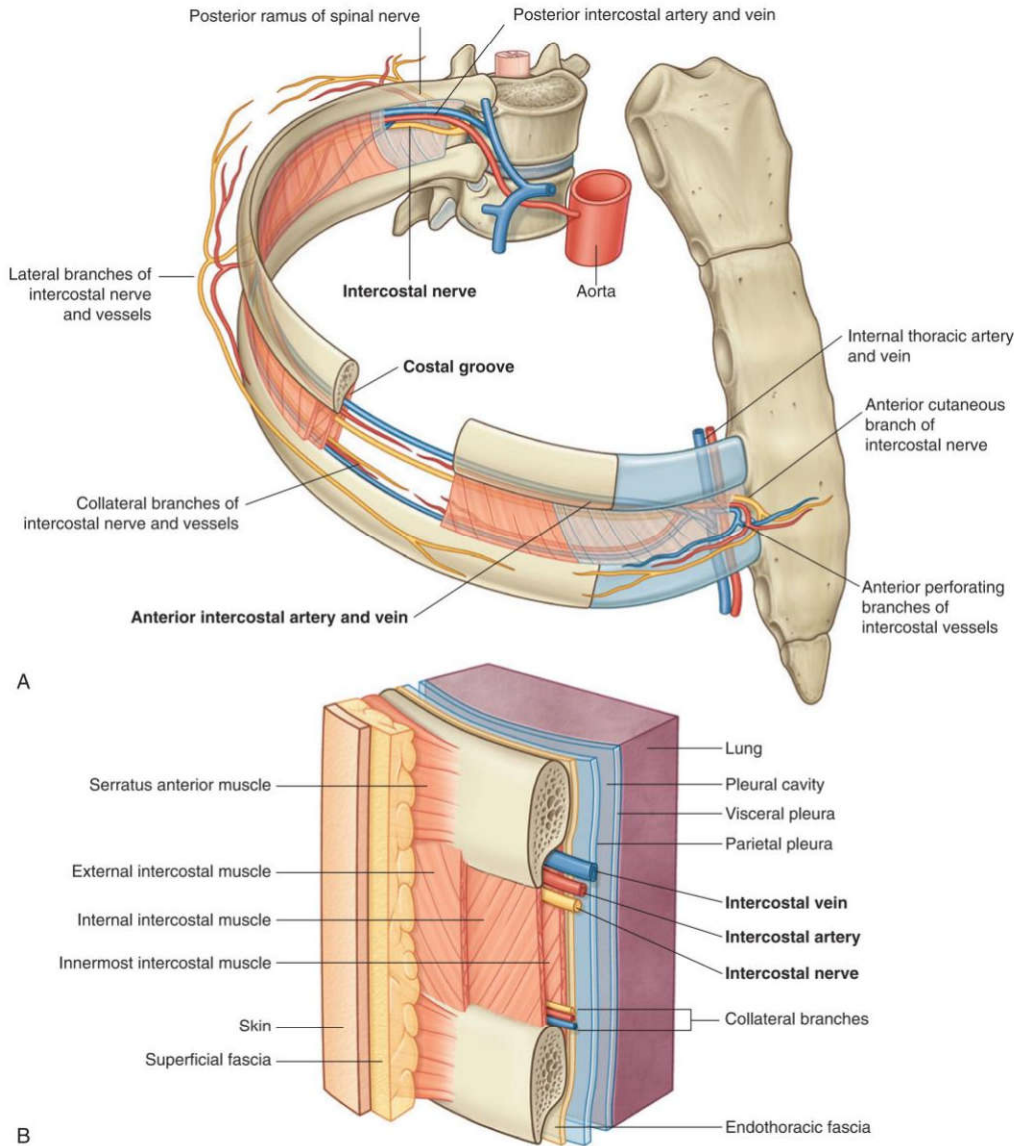


Fig. 3.26 Intercostal space. A. Anterolateral view. B. Details of an intercostal space and relationships.

عضله	جهت الیاف	عملکرد اصلی
پیشن دنده ای خارجی	پایین و جلو	دم فعال (بالا بردن دنده ها)
پیشن دنده ای داخلی	پایین و عقب	پاندم فعال (پایین آوردن دنده ها)
پیشن دنده ای داخلی ترین	مشابه داخلی	کمک به پاندم فعال
ساب کستال	به ۲-۳ دنده پایین تر	کمک به پاندم عمقی دیواره خلفی
ترانسورسوس توراسیس	از چنانغ به غضروف دنده ها	کمک به پاندم عمیق (دیواره قدامی)

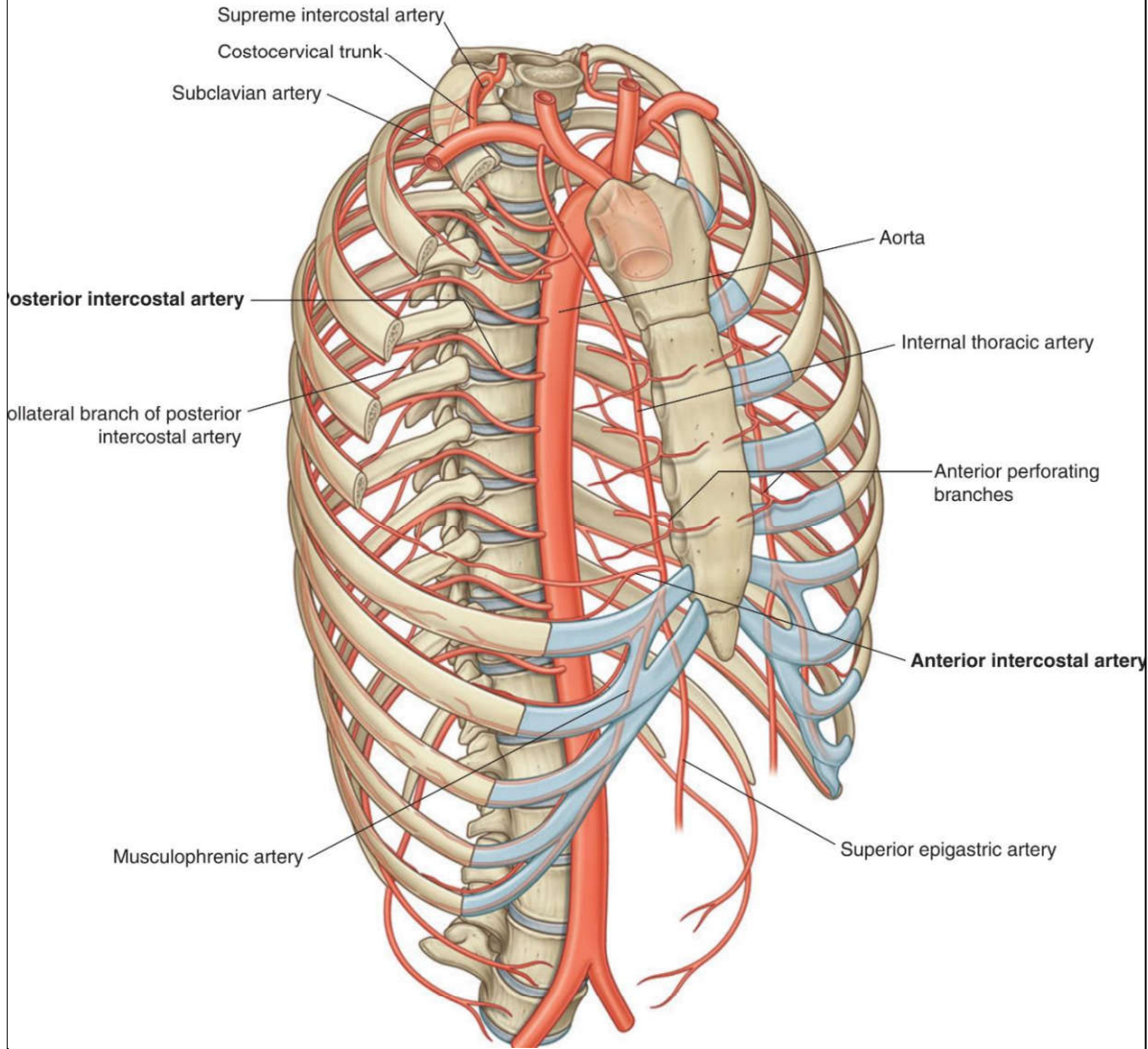
در ناودان تحتانی دنده قرار دارند.

ترتیب عناصر بین‌دنده‌ای از بالا به پایین: ورید ← (V) شریان (A) ← عصب (N). ترتیب به نام VAN فقط بکن

خون‌رسانی فضاهای بین‌دنده‌ای:

از قدام:

شش فضای فوقانی توسط شاخه‌های شریان توراسیک داخلی خون‌رسانی می‌شوند.
سه فضای تحتانی توسط شاخه ماسکولوفرنیک خون‌رسانی می‌شوند که هم‌زمان دیافراگم را نیز تغذیه می‌کند.



از خلف: تمام فضاهای بین‌دنده‌ای شاخه‌هایی از شریان‌های خلفی دریافت می‌کنند.

نکته مهم بالینی: تقریباً تمام فضاهای بین‌دنده‌ای از قدام و خلف خون می‌گیرند.

به جز دو فضای تحتانی که به دلیل کوتاه بودن دنده‌ها، خون‌رسانی قدامی کامل ندارند.

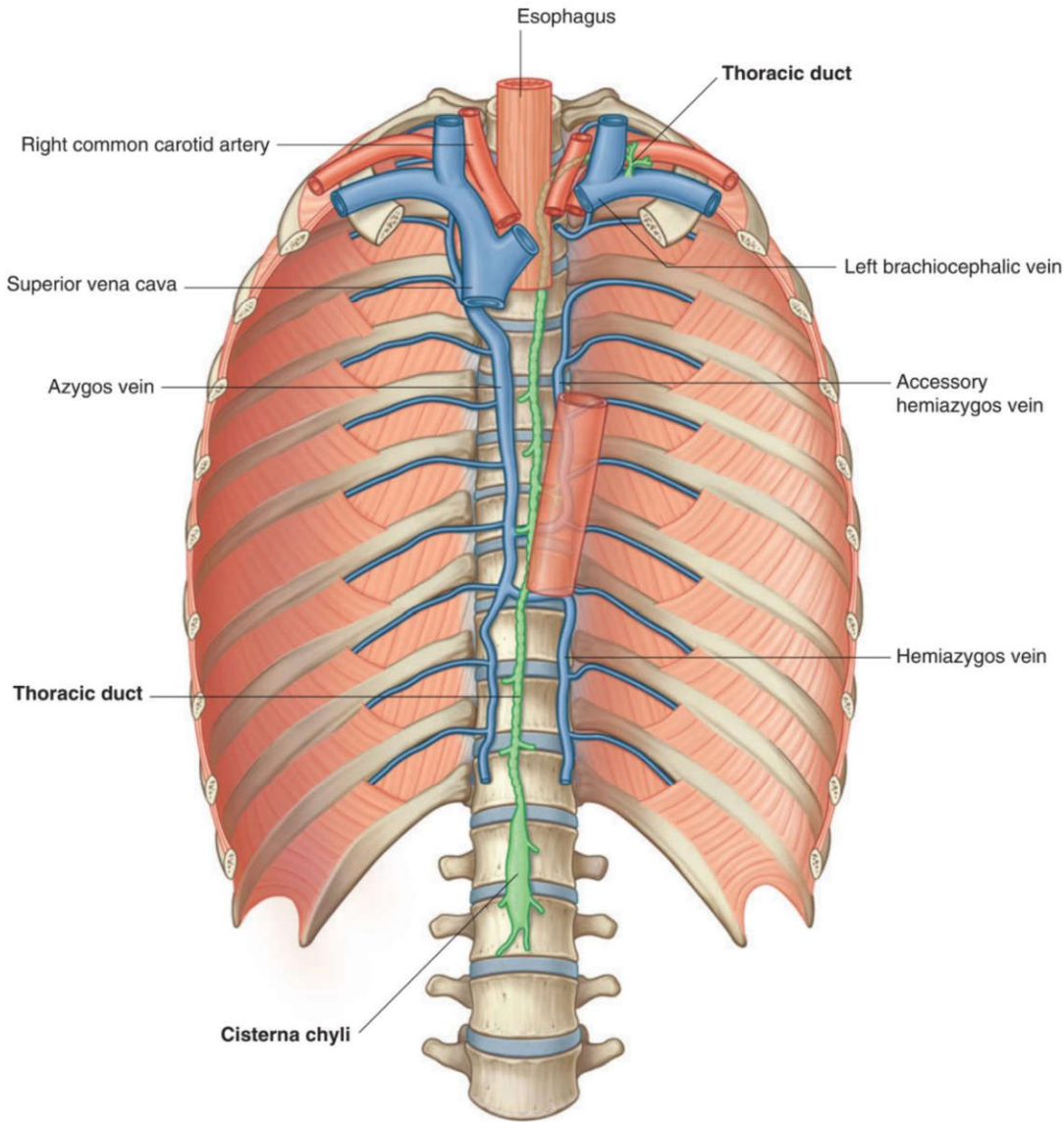
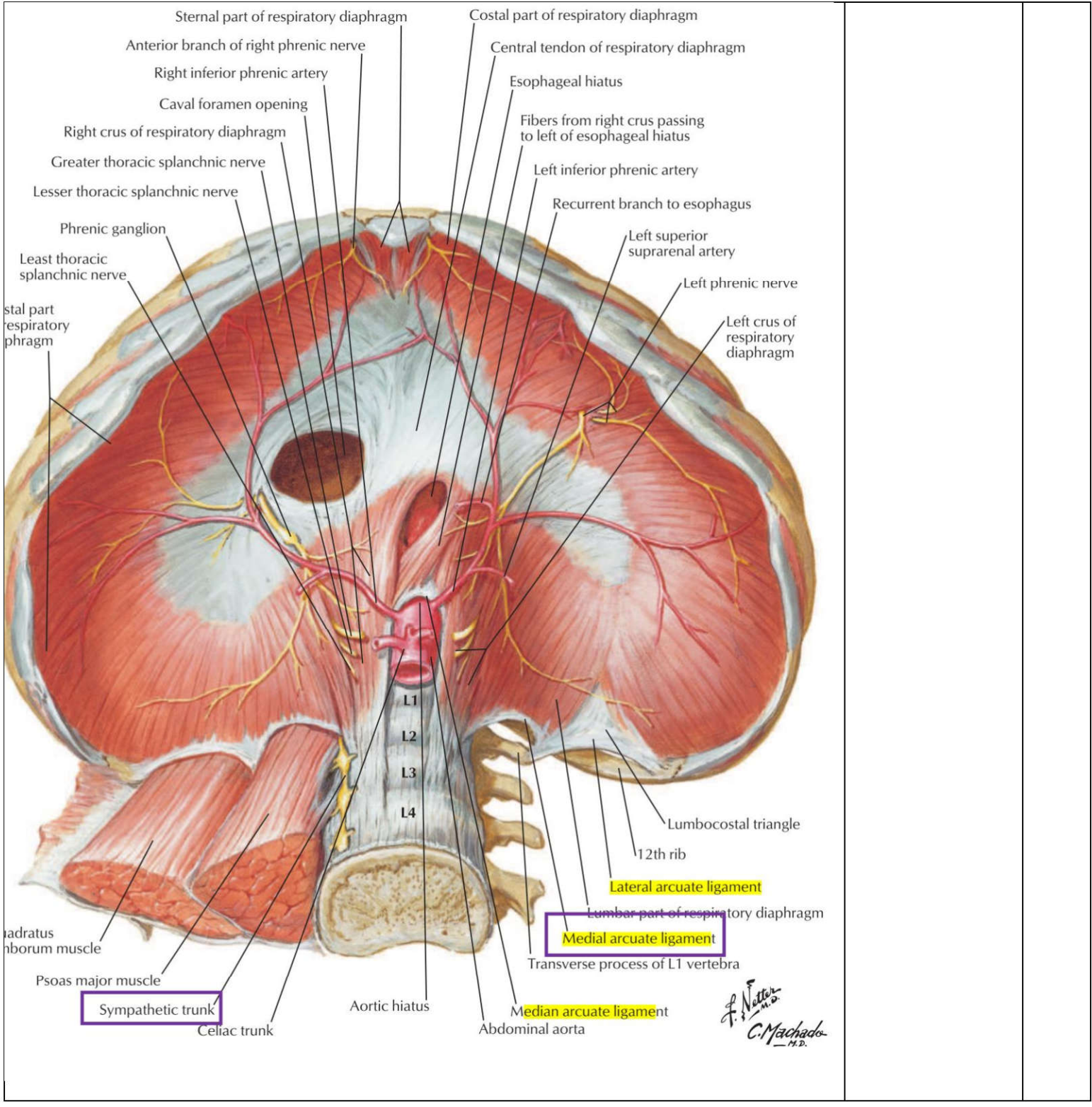
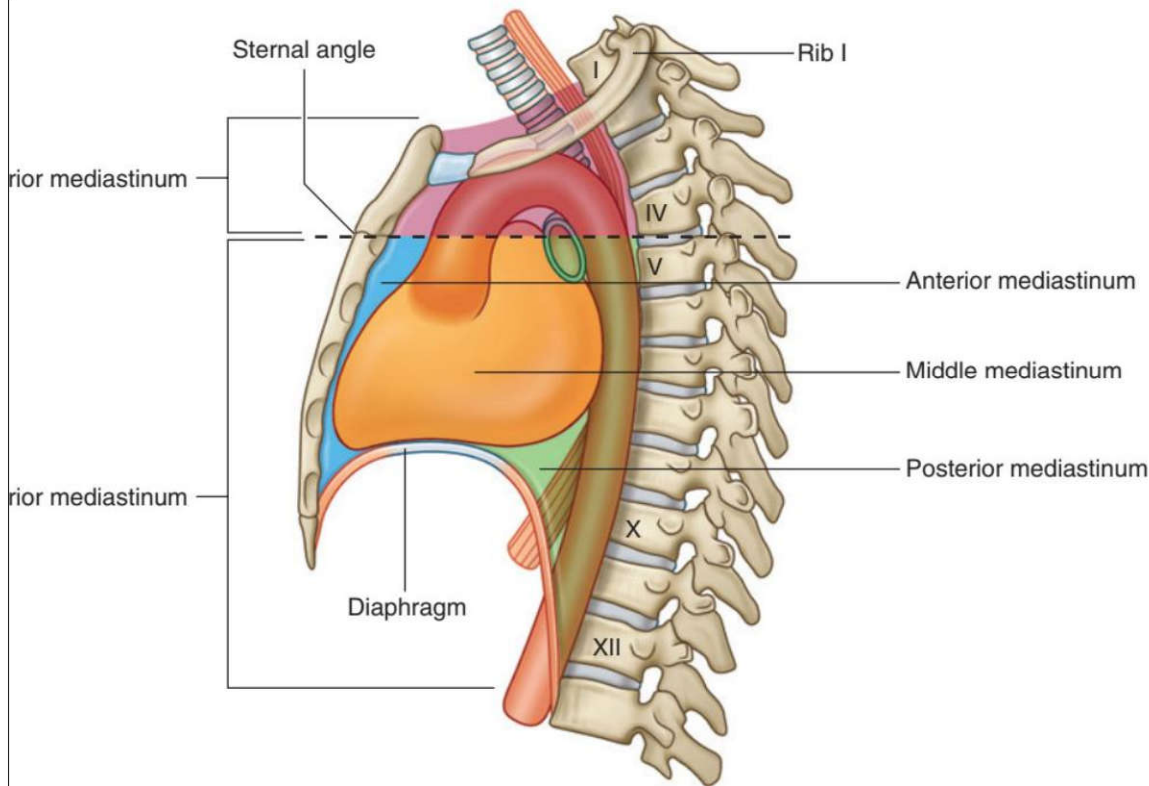
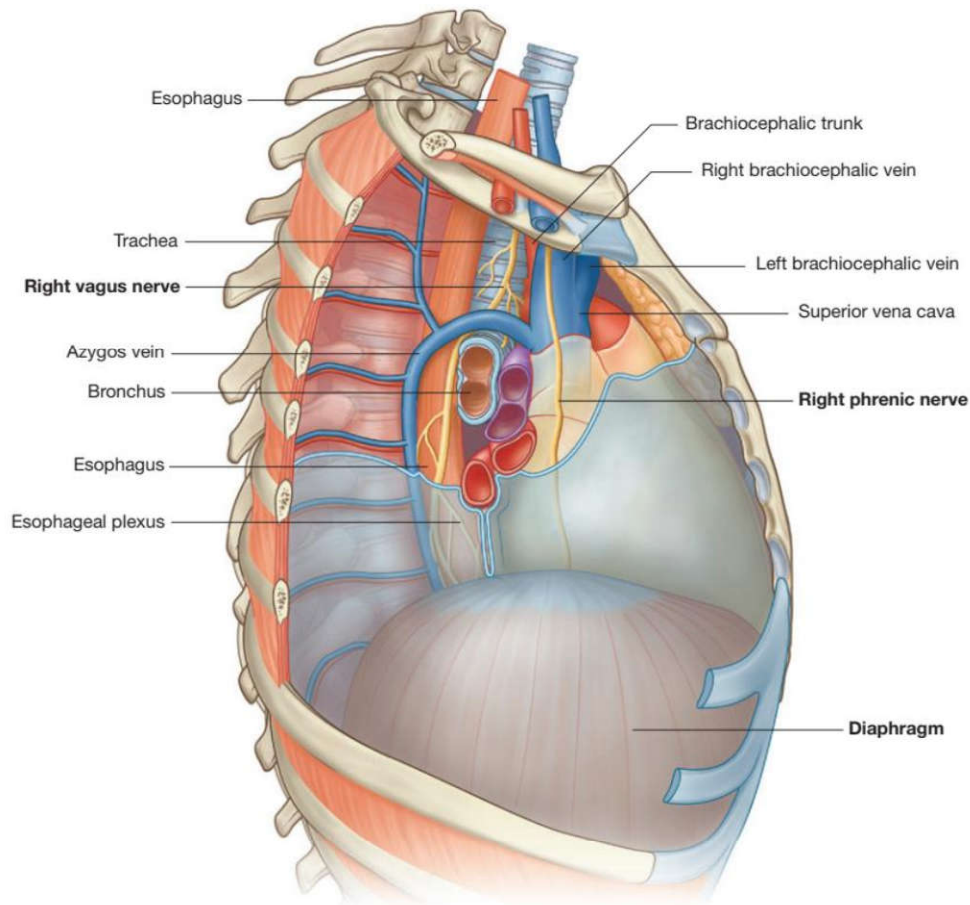


Fig. 3.103 Thoracic duct.

<p>در داخل فاشیای سطحی قرار دارد. توسط یک ناحیه رنگدانه‌دار (آرثولا) احاطه شده. بین پستان و فاشیای عمقی (روی عضله پکتورالیس ماژور)، فضای رترومااماری وجود دارد که امکان حرکت پستان روی ساختارهای زیرین را فراهم می‌کند.</p>	<p>پستان (آناتومی سطحی)</p>	<p>۱۰</p>
<p>رباط زرد (Ligamentum Flavum): بین لامینای مهره‌های مجاور، در خلف کانال مهره‌ای. در پونکسیون کمبری (LP) سوزن از این رباط عبور می‌کند. رباط طولی قدامی: پهن و قدرتمند، از تنه مهره‌ها و دیسک‌ها می‌گذرد. رباط طولی خلفی: باریک، در خلف تنه مهره‌ها و دیسک‌ها. رباط فوق خاری: بین زوائد خاری از C7 تا ساکروم.</p>	<p>رباط‌های ستون مهره‌ای</p>	<p>۱۱</p>
<p>◀ مجاورات:</p>	<p>سوراخ بین‌مهره‌ای</p>	<p>۱۲</p>



<p>Parietal pleura Visceral pleura Costodiaphragmatic recess</p>	<p>• دولایه: جداری (پوشش سطح داخلی قفسه سینه) و احشایی (روی ریه) . فضای بین آنها حفره جنب، حاوی مایع جنب برای کاهش اصطکاک. • عصب‌دهی حسی: جنب جداری توسط اعصاب بین‌دنده‌ای و فرنیک (جنب احشایی) فاقد گیرنده درد و فقط به کشش حساس است. • افیوژن پلورا: تجمع مایع بین دو لایه جنب (جداری و احشایی).</p>	<p>۱۶ پرده جنب (پلورا)</p>	<p>۱۶</p>
	<p>• ریه: در خط میدکلاویکولار تا دنده ۸، در خط میدآگزیلاری تا دنده ۱۰. • پلورا: در خط میدکلاویکولار تا دنده ۸، در خط میدآگزیلاری تا دنده ۱۰، در خط پاراورتبرال تا مهره T12 . • توجه: در خط میدآگزیلاری، حد تحتانی پلورا (دنده ۱۰) پایین‌تر از ریه (دنده ۸) است ← فضای بن‌بست کوستودیافراگماتیک.</p>	<p>۱۷ حدود تحتانی ریه و پلورا</p>	<p>۱۷</p>
	<p>• توراکوستومی: برای ورود به فضای جنب، پلورای احشایی سوراخ نمی‌شود (سوراخ شدن پلورای جداری، عضلات بین‌دنده‌ای و فاشیای اندوتوراسیک). • فتق مادرزادی دیافراگم: نوع بوخدالک (خلفی-جانبی، چپ شایع‌تر) و مورگانگی (قدامی). • شریان سلیاک: از دیافراگم عبور نمی‌کند (زیر دیافراگم قرار دارد). • عصب فرنیک: از جلوی ریشه ریه‌ها عبور می‌کند.</p>	<p>۱۸ نکات بالینی و تستی</p>	<p>۱۸</p>
	<p>• فضای بین دو ریه، از جناغ تا مهره‌ها و از دهانه فوقانی سینه تا دیافراگم. • تقسیم‌بندی: توسط صفحه‌ی عرضی (زاویه استرنال تا دیسک T4/T5) به فوقانی و تحتانی. • مدیاستینوم تحتانی توسط پریکارد به قدامی، میانی، خلفی تقسیم می‌شود.</p>	<p>۱۹ مدیاستینوم</p>	<p>۱۹</p>

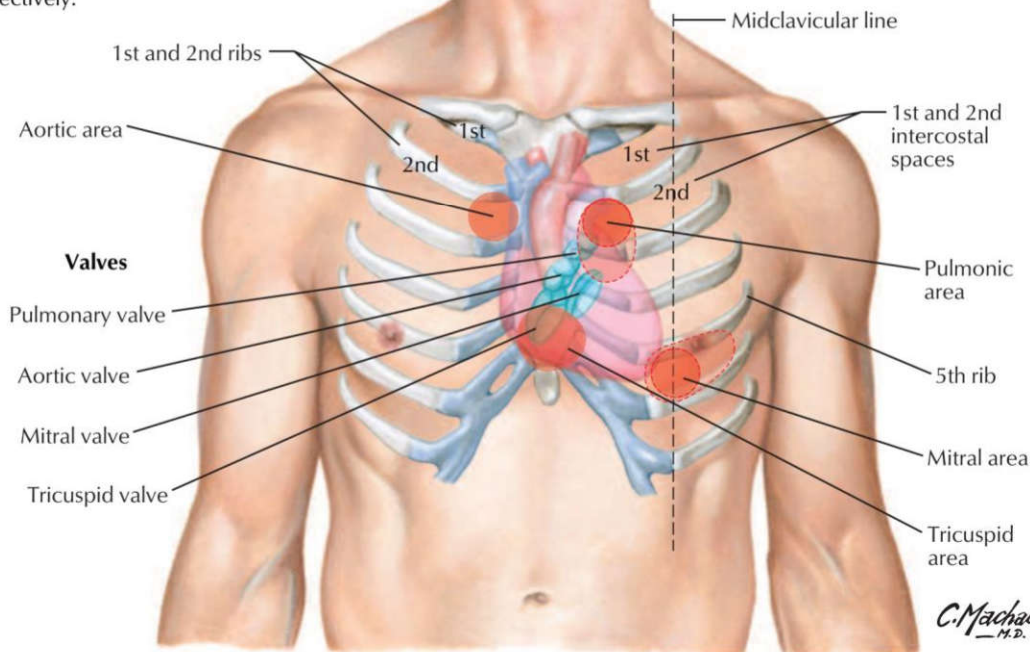


خلفی ترین: عضله لونگوس کولی.

ساختارهای کلیدی: قوس آئورت و شاخه‌هایش (تنه براکیوسفالیک، کاروتید مشترک چپ، ساب‌کلاوین چپ)، نای، مری، ورید

<p>اجوف فوقانی (SVC)، عصب واگ، عصب راجعه‌ی حنجره چپ (زیر قوس آنورت می‌رود)، عصب فرنیک. تنه شریان ریوی در مدیاستینوم فوقانی قرار ندارد. عصب راجعه حنجره‌ای راست (Right recurrent laryngeal nerve) در مدیاستینوم فوقانی قرار ندارد چرا؟</p>										
<p>تیموس، غدد لنفاوی، رباط استرنوپریکاردیال، عصب فرنیک راست، شاخه‌های مدیاستینال عروق توراسیک داخلی.</p>	<p>محتوای مدیاستینوم قدامی</p>	<p>۲۱</p>								
<p>قلب و پریکارد، عروق بزرگ (آنورت صعودی، SVC، شریان ریوی)، عصب فرنیک (در حاشیه پریکارد). نیمه تحتانی SVC داخل کیسه پریکارد است، پس در مدیاستینوم میانی قرار دارد.</p>	<p>محتوای مدیاستینوم میانی</p>	<p>۲۲</p>								
<p>از خلف به قدام: اعصاب اسپلانکنیک، ورید همی‌آزیگوس فرعی، مجرای توراسیک، ورید آزیگوس، ورید همی‌آزیگوس، آنورت نزولی، مری، عصب واگ. سیستم آزیگوس:</p> <table border="1" data-bbox="97 630 1169 892"> <tr> <td>ورید</td> <td>فضاهای بین‌دنده‌ای که جمع‌آوری می‌کند</td> </tr> <tr> <td>ورید آزیگوس (Azygos)</td> <td>فضاهای ۲ تا ۱۱ راست (و گاهی ۱ و ۱۲ راست)</td> </tr> <tr> <td>ورید همی‌آزیگوس (Hemiazygos)</td> <td>فضاهای ۹ تا ۱۱ چپ و دیافراگم چپ</td> </tr> <tr> <td>ورید اکسی‌همی‌آزیگوس (Accessory Hemiazygos)</td> <td>فضاهای ۵ تا ۸ چپ</td> </tr> </table> <p>مری جلوتر از مجرای توراسیک و وریدهای آزیگوس قرار دارد. عصب راجعه حنجره چپ در ناودان بین نای و مری حرکت می‌کند.</p>	ورید	فضاهای بین‌دنده‌ای که جمع‌آوری می‌کند	ورید آزیگوس (Azygos)	فضاهای ۲ تا ۱۱ راست (و گاهی ۱ و ۱۲ راست)	ورید همی‌آزیگوس (Hemiazygos)	فضاهای ۹ تا ۱۱ چپ و دیافراگم چپ	ورید اکسی‌همی‌آزیگوس (Accessory Hemiazygos)	فضاهای ۵ تا ۸ چپ	<p>محتوای مدیاستینوم خلفی</p>	<p>۲۳</p>
ورید	فضاهای بین‌دنده‌ای که جمع‌آوری می‌کند									
ورید آزیگوس (Azygos)	فضاهای ۲ تا ۱۱ راست (و گاهی ۱ و ۱۲ راست)									
ورید همی‌آزیگوس (Hemiazygos)	فضاهای ۹ تا ۱۱ چپ و دیافراگم چپ									
ورید اکسی‌همی‌آزیگوس (Accessory Hemiazygos)	فضاهای ۵ تا ۸ چپ									
<p>آنورت صعودی: شاخه‌های کرونری را می‌دهد. قوس آنورت: شاخه‌ها (راست به چپ) - تنه براکیوسفالیک، کاروتید مشترک چپ، ساب‌کلاوین چپ. استرنوتومی میانی (Median Sternotomy) یکی از رایج‌ترین روش‌های جراحی برای دسترسی به قفسه سینه‌ست. وریدهای براکیوسفالیک که درست در پشت دسته جناغ قرار دارند، بیشتر از سایر ساختارها در معرض تصادفی قرار می‌گیرند. مجاورات قوس آنورت: قدام: عصب فرنیک چپ، واگ چپ زیر: عصب راجعه حنجره چپ، برونکوس اصلی چپ خلف: نای، مری. SVC: از اتصال وریدهای براکیوسفالیک راست و چپ تشکیل می‌شود. ورید آزیگوس قبل از ورود SVC به پریکارد به آن می‌ریزد. مجرای توراسیک: از L2 تا ریشه گردن، در T5 به چپ می‌چرخد و به محل اتصال ورید ساب‌کلاوین چپ و ژوگولار داخلی تخلیه می‌شود. این محل، ورید براکیوسفالیک چپ را تشکیل می‌دهد. مجرای توراسیک (Thoracic duct) لنف را از تقریباً تمام بدن جمع می‌کند، به جز ربع فوقانی راست بدن یعنی: قسمت راست قفسه سینه (از جمله ریه راست) سمت راست سر و گردن اندام فوقانی راست (دست راست)</p> <p>این نواحی استثناً به جای مجرای توراسیک توسط مجرای لنفاوی راست (Right lymphatic duct) تخلیه می‌شوند (معمولاً به زاویه وریدی راست).</p>	<p>عروق بزرگ مدیاستینوم</p>	<p>۲۴</p>								
<p>لوله‌ای عضلانی، ۲۵ سانتی‌متر، از C6 تا T10. مجاورات توراسیک: قدام: نای، برونکوس اصلی چپ، دهلیز چپ (با پریکارد جدا شده)، عصب واگ چپ.</p>	<p>مری (Esophagus)</p>	<p>۲۵</p>								

Cardiac areas of auscultation:
The clinician listens to the closing of the heart valves downstream from the heart valve, i.e., in right and left ventricles for the tricuspid and mitral valves, and over the pulmonary trunk and ascending aorta for the pulmonic and aortic valves, respectively.



تصویر آناتومیک دریچه‌ها: همه پشت جناغ. در سطح دنده‌های ۳ تا فضای بین دنده‌های ۴.

نقاط سمع قلب و محل
دریچه های قلبی

۳۶

دریچه قلبی	محل آناتومیک دریچه (تقریباً روی قفسه سینه)	بهترین محل شنیده شدن صدای دریچه (Auscultation point)
آئورت (Aortic)	پشت جناغ در سطح فضای بین دنده‌های ۳ (ناحیه مرکزی/میدیاستن)	فضای بین دنده‌های ۲ راست کنار استرنوم (Right 2nd) (ICS, RUSB)
پولمونری (Pulmonic)	پشت جناغ در سطح فضای بین دنده‌های ۳	فضای بین دنده‌های ۲ چپ کنار استرنوم (Left 2nd) (ICS, LUSB)
تری کاسپید (Tricuspid)	پشت جناغ در سطح فضای بین دنده‌های ۴-۵	لبه چپ تحتانی استرنوم؛ فضای بین دنده‌های ۴ یا ۵ چپ (LLSB)
میترال (Mitral)	ناحیه اپکس قلب: فضای بین دنده‌های ۵ چپ روی خط میدکلاویکولار	اپکس: فضای بین دنده‌های ۵ چپ خط میدکلاویکولار (Mitral area)

تنها دریچه‌های قلب: آئورتی، پولمونری، میترال، تریکوسپید. وریدهای اجوف فاقد دریچه هستند.

قدمی‌ترین حفره در نمای قدمی: بطن راست (دهلیز چپ دیده نمی‌شود).

خلفی‌ترین حفره: دهلیز چپ.

قلب: قاعده عمدتاً دهلیز چپ، رأس از بطن چپ.

ناودان کرونری: دهلیزها را از بطنها جدا می‌کند.

سینوس کرونری در نمای استرنوکوستال دیده نمی‌شود.

نکات پراکنده کلیدی

۳۷

رباط شریانی (Ligamentum arteriosum) باقیمانده فیروز مجرای شریانی (Ductus arteriosus) در دوره جنینی است. این مجرا در جنین شریان پولمونری (معمولاً شاخه چپ) را به قوس آئورت متصل می‌کند

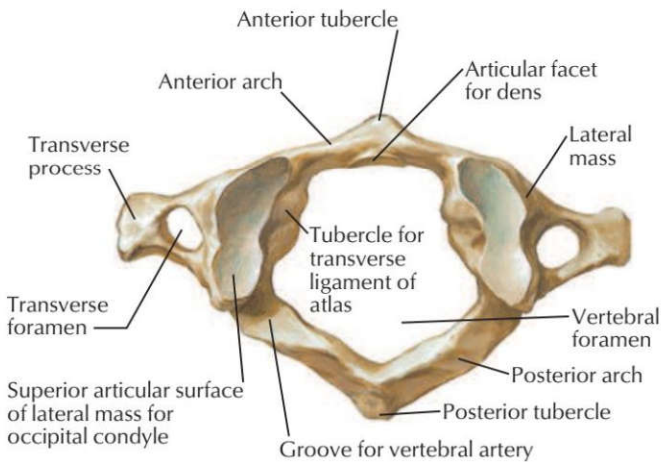
تست های توراکس (تعداد تست = ۷۴)

۱) کدامیک از خصوصیات زیر مربوط به مهره های گردنی می باشد؟ علوم پایه دندانپزشکی اسفند ۴۰۲

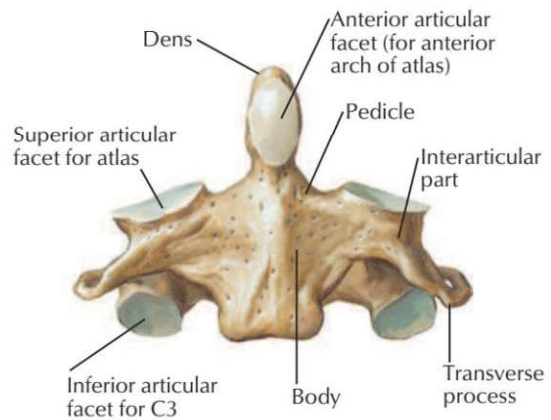
- (الف) سوراخ مهره‌ای گرد (ب) سوراخ عرضی (ج) زوائد مامیلاری (د) رویه مفصلی بر روی زوائد عرضی

پاسخ صحیح: ب: ردیف مرتبط از جدول درسنامه: ۲ پاسخ تشریحی: وجود سوراخ عرضی (Foramen transversarium) در زوائد

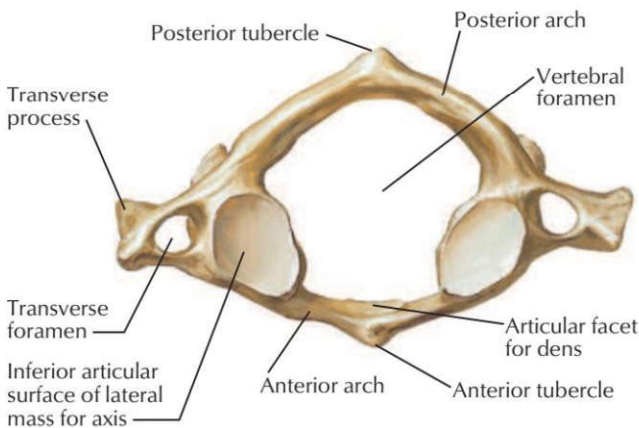
عرضی، یک ویژگی تشخیصی برای مهره‌های گردنی است که محل عبور شریان و تیرال است. زوائد مامیلاری و رویه مفصلی روی زوائد عرضی مربوط به مهره‌های کمری و سینه‌ای هستند.



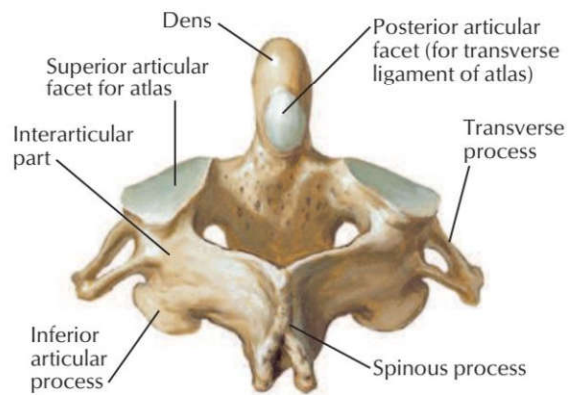
Atlas (C1): superior view



Axis (C2): anterior view



Atlas (C1): inferior view

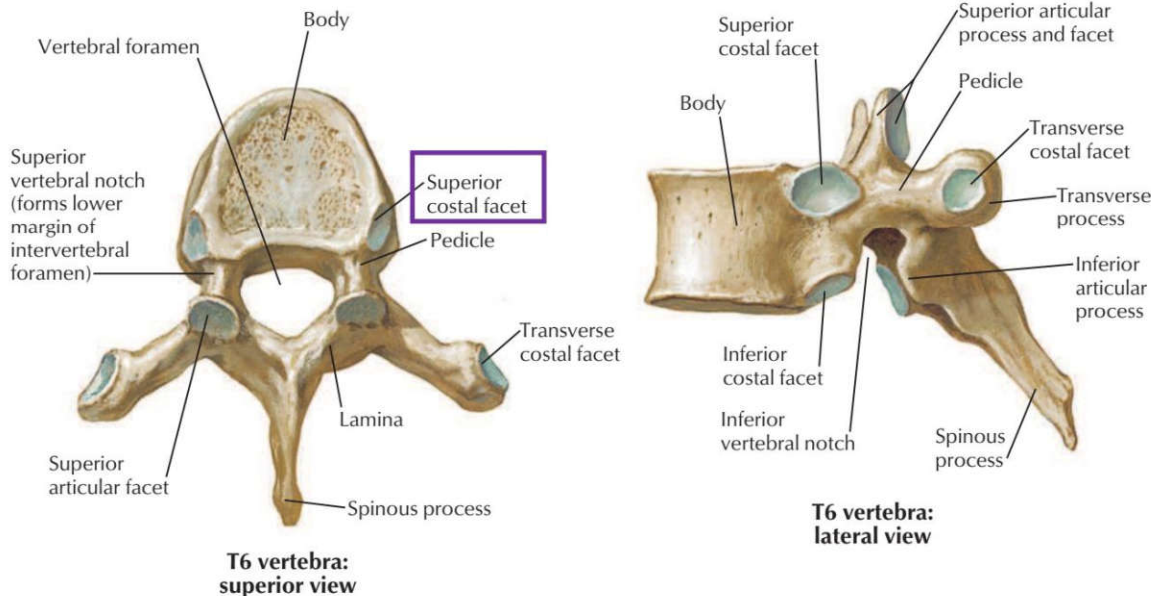


Axis (C2): posterosuperior view

۲) کدامیک از ویژگی های زیر مشخصه مهره های سینه ای تیپیک است؟ علوم پایه پزشکی شهرپور ۴۰۴

- (الف) سوراخ عرضی (ب) رویه مفصل زائده عرضی (ج) زائده خاری دوشاخه (د) زائده مامیلاری

پاسخ صحیح: ب: ردیف مرتبط از جدول درسنامه ۳: مهره‌های سینه‌ای تیپیک (T2-T9) دارای رویه‌های مفصلی روی زوائد عرضی برای مفصل شدن با دنده‌ها هستند. این ویژگی امکان اتصال سر دنده و زائده عرضی را فراهم می‌کند.

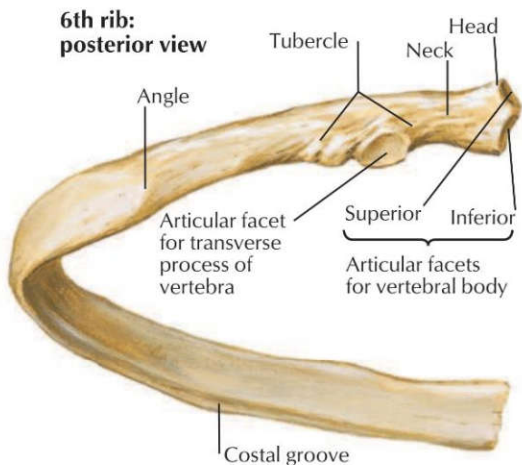


۳) ناودان دنده ای در کدام بخش از دنده واقع شده است؟ علوم پایه دندانپزشکی شهریور ۴۰۳

الف) گردن دنده (ب) جسم دنده (ج) توپرکل دنده (د) سر دنده

پاسخ صحیح: ب: ردیف مرتبط از جدول درسنامه: 6 پاسخ تشریحی: ناودان دنده‌ای (Costal groove) در کنار تحتانی سطح

داخلی جسم دنده قرار دارد. این ناودان محل عبور عروق و اعصاب بین دنده‌ای است.



۴) سر دنده ششم با کدامیک از استخوان‌های زیر مفصل می‌شود؟ علوم پایه پزشکی شهریور ۴۰۱

الف) تنه مهره‌ای چهارم و پنجم (ب) تنه مهره‌ای پنجم و ششم (ج) تنه مهره‌ای ششم و هفتم (د) زائده عرضی مهره ششم

پاسخ صحیح: ب: ردیف مرتبط از جدول درسنامه: 6 پاسخ تشریحی: سر هر دنده معمولاً با بدنه مهره هم‌شماره خود و مهره بالایی (شماره

کمتر) مفصل می‌شود. بنابراین، سر دنده ششم با تنه مهره‌های پنجم و ششم مفصل می‌شود.

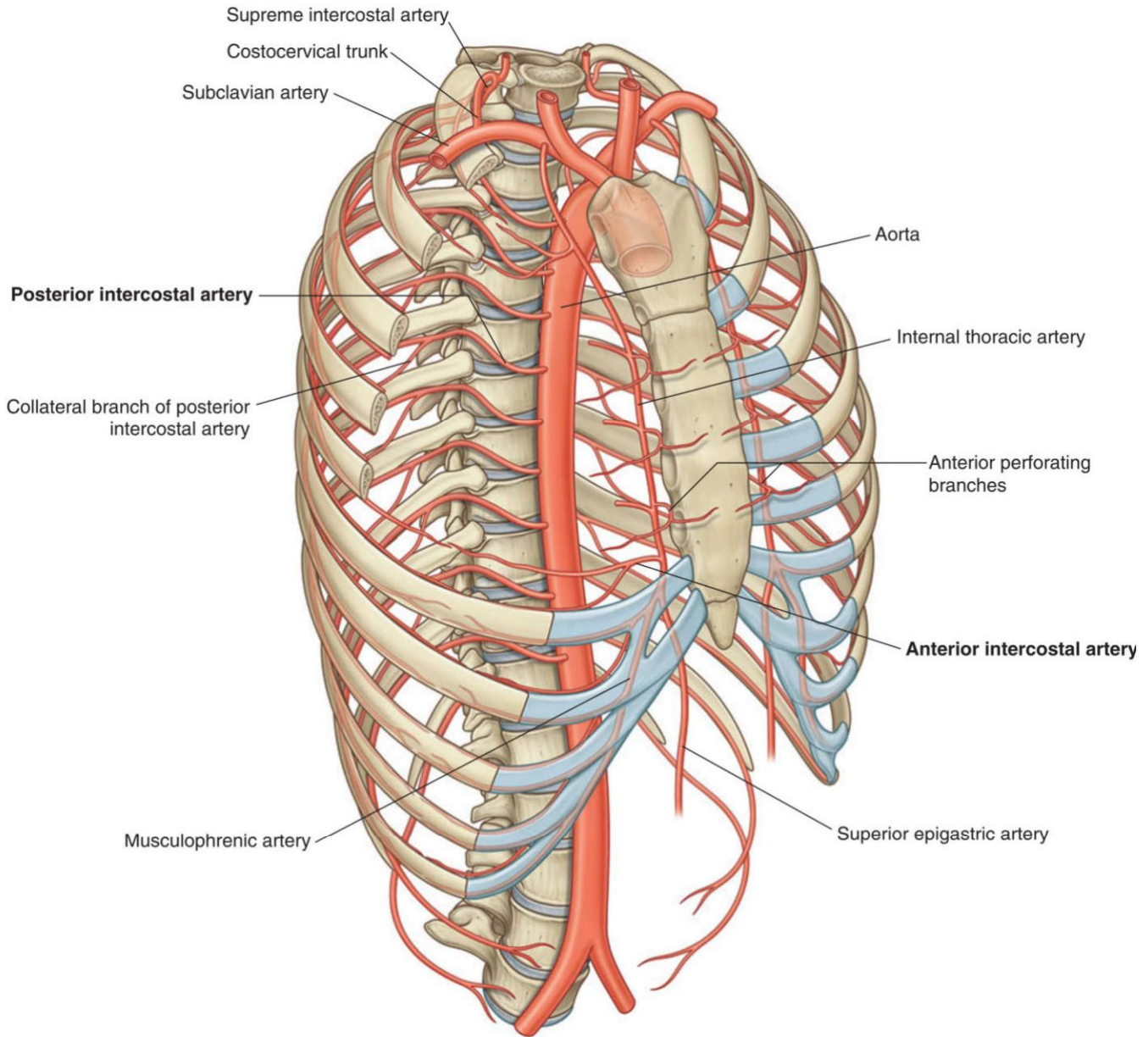
۵) مفصل بین غضروف دنده اول و دسته استخوان جناغ از چه نوعی است؟ علوم پایه پزشکی آبان ۴۰۰

الف) Fibrocartilaginous (ب) Synovial (ج) Symphysis (د) Synovial joint with two cavities

پاسخ صحیح: الف
ردیف مرتبط از جدول درسنامه: ۷
پاسخ تشریحی: مفصل بین غضروف دنده اول و دسته استرنوم (مانوبریوسترنال) یک مفصل فیبروکارتیلاژینوس (غیرمتحرک یا سینارتروز) است، بر خلاف سایر مفاصل دنده‌ای-جناغی که سینوویال هستند.

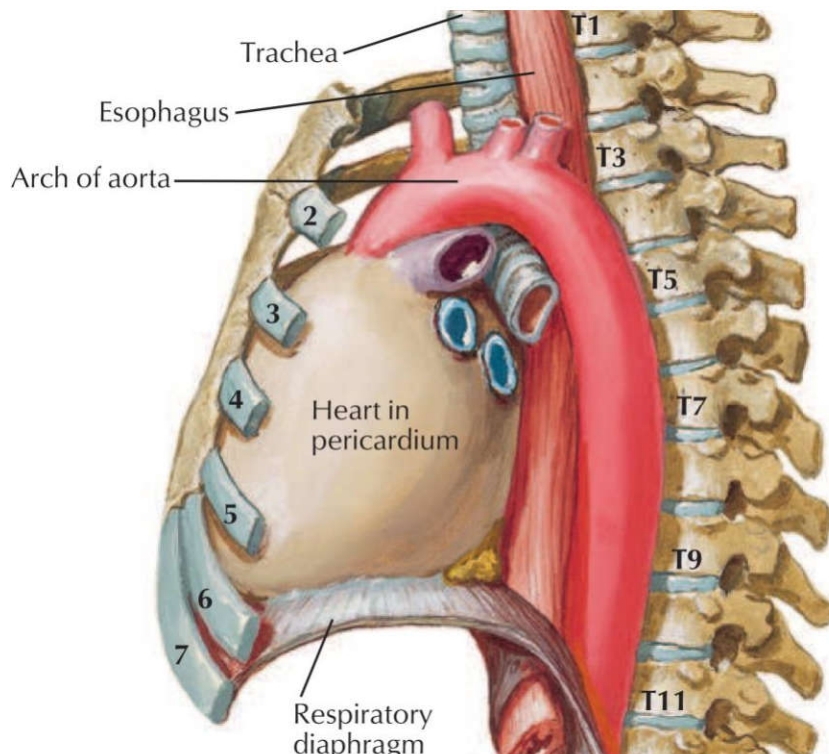
۶) فضاهای بین دنده ای قدامی هفتم تا نهم توسط کدامیک از شریان های زیر خون رسانی می شود؟ علوم پایه پزشکی اسفند ۴۰۲
الف) توراسیک داخلی ب) آئورت سینه‌ای ج) اپی گاستریک فوقانی د) موسکولوفرنیک

پاسخ صحیح: د
ردیف مرتبط از جدول درسنامه: 9
پاسخ تشریحی: خون‌رسانی به فضای بین دنده‌ای قدامی: پنج فضای فوقانی توسط شریان توراسیک داخلی و سه فضای تحتانی (هفتم تا نهم) توسط شریان موسکولوفرنیک تأمین می‌شود.



۷) ابتدای آئورت سینه ای در مجازات کدامیک از موارد زیر است؟ علوم پایه دندانپزشکی شهریور ۴۰۳
الف) دیسک بین مهره ای T3-T4 ب) دیسک بین مهره ای T4-T5 ج) دیسک بین مهره ای T2-T3 د) دیسک بین مهره ای T5-T6

پاسخ صحیح: ب
ردیف مرتبط از جدول درسنامه: ۱۳
پاسخ تشریحی: آئورت سینه‌ای (نزولی) از سطح تحتانی مهره T4 (در سطح زاویه استرنال) آغاز می‌شود. بنابراین ابتدای آن در مجاورت دیسک بین مهره‌ای T4-T5 قرار دارد.



۸) عملکرد دیافراگم در حین تنفس: علوم پایه دندانپزشکی اسفند ۴۰۰

- (الف) هنگام دم به سمت بالا می‌رود. (ب) هنگام بازدم منقبض می‌شود.
(ج) هنگام دم و بازدم منقبض می‌شود. (د) هنگام دم به سمت پایین می‌رود.

پاسخ صحیح: د
ردیف مرتبط از جدول درسنامه: 14 پاسخ تشریحی: دیافراگم عضله اصلی دم است. هنگام دم (Inspiration) منقبض می‌شود و به سمت پایین حرکت می‌کند تا حجم قفسه سینه را افزایش دهد. هنگام بازدم، دیافراگم شل می‌شود و به صورت غیرفعال به سمت بالا برمی‌گردد.

۹) کدامیک درباره اعصاب فرنیک صحیح نیست؟ علوم پایه پزشکی اسفند ۴۰۰

- (الف) اعصاب فرنیک مسئول عصب‌دهی حرکتی تمام دیافراگم هستند.
(ب) آسیب‌های طناب نخاعی در سطح طناب نخاعی سینه‌ای ممکن است حرکت دیافراگم را تحت تأثیر قرار دهد.
(ج) اعصاب فرنیک از جلو ریشه ریه‌ها عبور می‌کنند.
(د) عصب فرنیک از شاخه‌های قدامی اعصاب نخاعی گردنی C6 و C3، C4، C5 منشأ می‌گیرد.

پاسخ صحیح: ب
ردیف مرتبط از جدول درسنامه: 14 پاسخ تشریحی: عصب فرنیک از ریشه‌های C3, C4, C5 منشأ می‌گیرد و یک عصب گردنی است. آسیب به طناب نخاعی در سطوح سینه‌ای (توراسیک) به طور مستقیم بر عصب فرنیک تأثیر نمی‌گذارد، زیرا این عصب از سطوح گردنی منشأ می‌گیرد. ضایعات گردنی (C3-C5) می‌توانند حرکت دیافراگم را مختل کنند.

۱۰) بیمار ۱۷ ساله ای در اثر اصابت چاقو به گردنش دچار آسیب عصب فرنیک چپ می‌شود. این عصب از کدامیک از ساختمان‌های زیر در گردن عبور می‌کند؟ پزشکی اسفند ۴۰۰

- (الف) از جلوی (Anterior) ورید سابکلوین (ب) از جلوی (Anterior) شریان سابکلوین
(ج) از عمق (Deep) شبکه بازویی (د) از پشت (Posterior) عضله اسکالن میانی

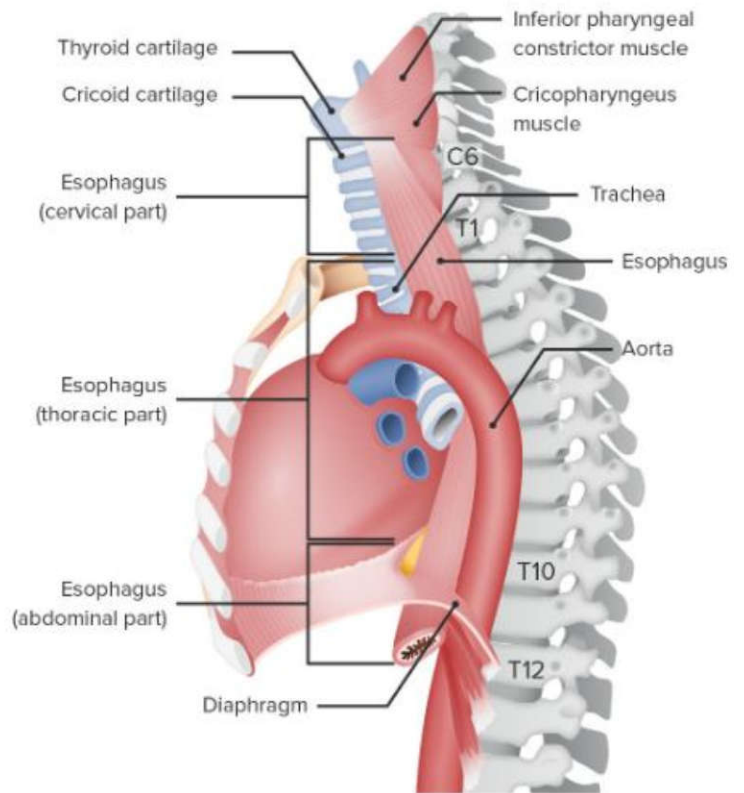
پاسخ صحیح: ب
ردیف مرتبط از جدول درسنامه: ۱۴ پاسخ تشریحی: عصب فرنیک در گردن بر روی سطح قدامی عضله اسکالن قدامی قرار دارد و از جلوی شریان سابکلوین عبور می‌کند.

۱۱) در تصویربرداری قفسه سینه (هنگام دم کامل)، گنبد سمت چپ در مقایسه با گنبد سمت راست قدری بالاتر قرار گرفته است. با توجه به عصب گیری، کدام گزینه زیر باعث آن شده است؟ علوم پایه پزشکی شهریور ۴۰۰
الف) تحریک زیاد عصب فرنیک (ب) آسیب به عصب واگ (ج) فلج عصب فرنیک چپ (د) فلج عصب فرنیک راست

پاسخ صحیح: ج: ردیف مرتبط از جدول درسنامه: ۱۴ **پاسخ تشریحی:** بالاتر قرار گرفتن کپه دیافراگم در یک سمت، نشانه فلج دیافراگم در آن سمت است. از آنجایی که کپه چپ بالاتر است، نشان می‌دهد عصب فرنیک چپ آسیب دیده و دیافراگم چپ فلج شده است.

۱۲) مری در مجاورت کدامیک از مهره های زیر دیافراگم را سوراخ و وارد حفره شکم می‌گردد؟ علوم پایه دندانپزشکی اسفند ۴۰۳
الف) T10 (ب) T8 (ج) T12 (د) T6

پاسخ صحیح: الف: ردیف مرتبط از جدول درسنامه: ۱۵ **پاسخ تشریحی:** مری از طریق سوراخ مری (Esophageal hiatus) دیافراگم در سطح مهره T10 عبور کرده و از قفسه سینه وارد حفره شکم می‌شود.

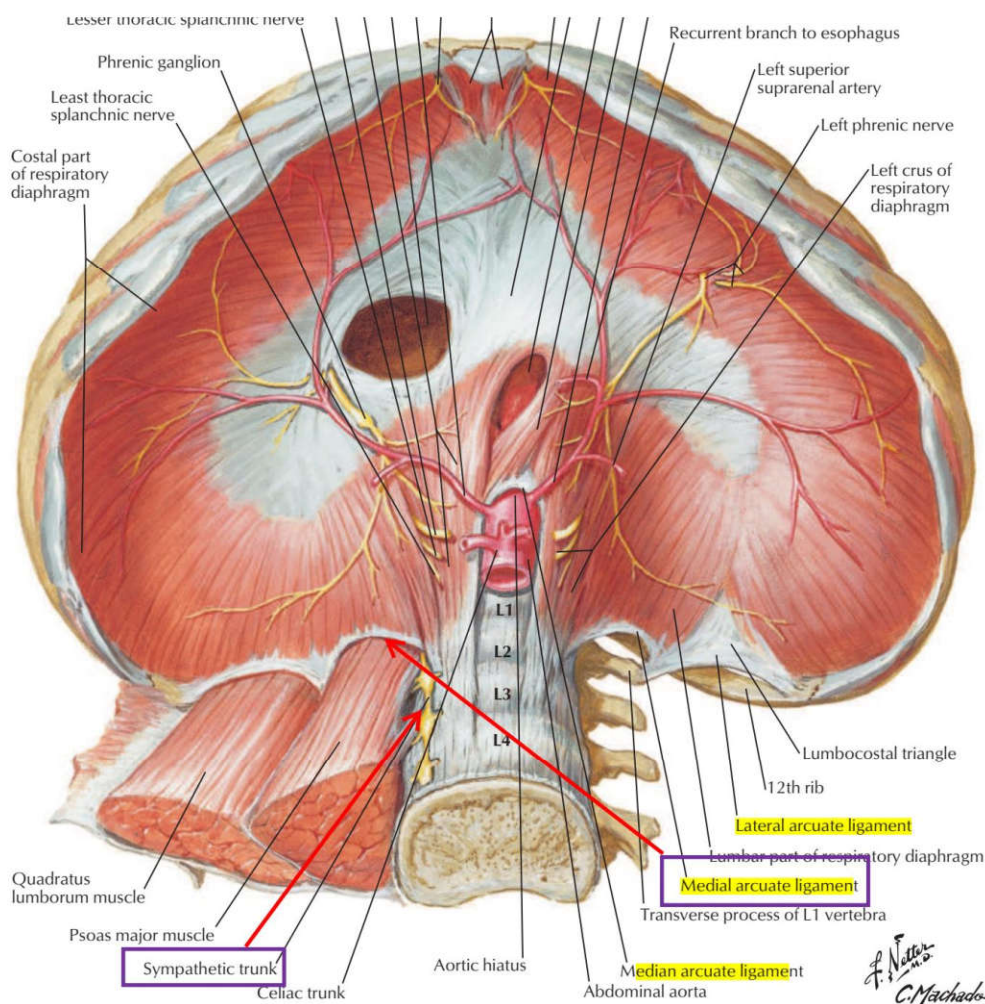


۱۳) کدام ساختار تشریحی زیر از سوراخ آنورتی دیافراگم عبور نمی‌نماید؟ علوم پایه دندانپزشکی خرداد ۴۰۰
الف) آنورت (ب) مجرای توراسیک (ج) ورید آزگوس (د) اعصاب واگ

پاسخ صحیح: د: ردیف مرتبط از جدول درسنامه: ۱۵ **پاسخ تشریحی:** سوراخ آنورتی (Aortic hiatus) دیافراگم در سطح مهره T12 قرار دارد و محل عبور آنورت، مجرای توراسیک و ورید آزگوس است. اعصاب واگ (Vagus nerves) از سوراخ مری (Esophageal hiatus) در سطح T10 عبور می‌کنند.

۱۴) کدامیک از عناصر تشریحی زیر از خلال رباط قوسی داخلی دیافراگم عبور می‌کند؟ علوم پایه پزشکی اسفند ۴۰۳
الف) مجرای توراسیک (سمینه) (ب) زنجیره سمپاتیک (ج) عصب واگوس (د) ورید آزگوس

داخلی (Medial arcuate ligament) دیافراگم عبور می کند. سایر ساختارها از سوراخ‌های دیگر دیافراگم عبور می کنند.



۱۵ مری (ازوفاگوس) در سطح کدامیک از مهره های زیر به معده متصل می شود؟ علوم پایه دندانپزشکی اسفند ۴۰۲

الف) T8 ب) T10 ج) T11 د) T12

پاسخ صحیح ج: ردیف مرتبط از جدول درسنامه: ۱۵ پاسخ تشریحی: مری از دیافراگم در سطح T10 عبور می کند و سپس تقریباً در سطح مهره T11 به کاردیای معده متصل می شود.

۱۶ عصب حرکتی عضله دیافراگم کدام است؟ علوم پایه دندانپزشکی اسفند ۴۰۱

الف) vagus ب) phrenic ج) splanchnic د) musculocutaneous

پاسخ صحیح ب: ردیف مرتبط از جدول درسنامه: ۱۵ پاسخ تشریحی: عصب حرکتی اصلی دیافراگم عصب فرنیک است که از ریشه های C3, C4, C5 منشأ می گیرد. عصب واگ حرکتی به عضلات صاف و غدد می دهد، عصب اسپلانکنیک سمپاتیک است و عصب موسکولوکوتانوس عصب عضلات بازو است.

۱۷ کدامیک از گزینه های زیر در مورد اتصالات دیافراگم صحیح است؟ علوم پایه پزشکی شهریور ۴۰۰

الف) ستون راست دیافراگم به مهره چهارم کمری متصل می شود.

ب) بخش انتهایی رباط قوسی خارجی به رأس دنده یازدهم متصل می شود.

(ج) ستون چپ دیافراگم به مهره سوم کمری متصل می شود.
(د) بخش لترال رباط قوسی داخلی به زائده عرضی مهره اول کمری متصل می شود.

پاسخ صحیح: د ردیف مرتبط از جدول درسنامه: ۱۵ **پاسخ تشریحی:** بخش انتهایی رباط قوسی داخلی (Medial arcuate ligament) به زائده عرضی مهره اول کمری (L1) متصل می شود. این رباط از روی عضله پسواس ماژور قوس می زند.

۱۸) تمامی عناصر زیر از دیافراگم عبور می کنند، بجز: علوم پایه دندانپزشکی شهرپور ۴۰۰
الف) مجرای توراسیک (ب) زنجیره سمپاتیک (ج) اعصاب اسپلانکتیک (د) تنه شریانی سلیاک

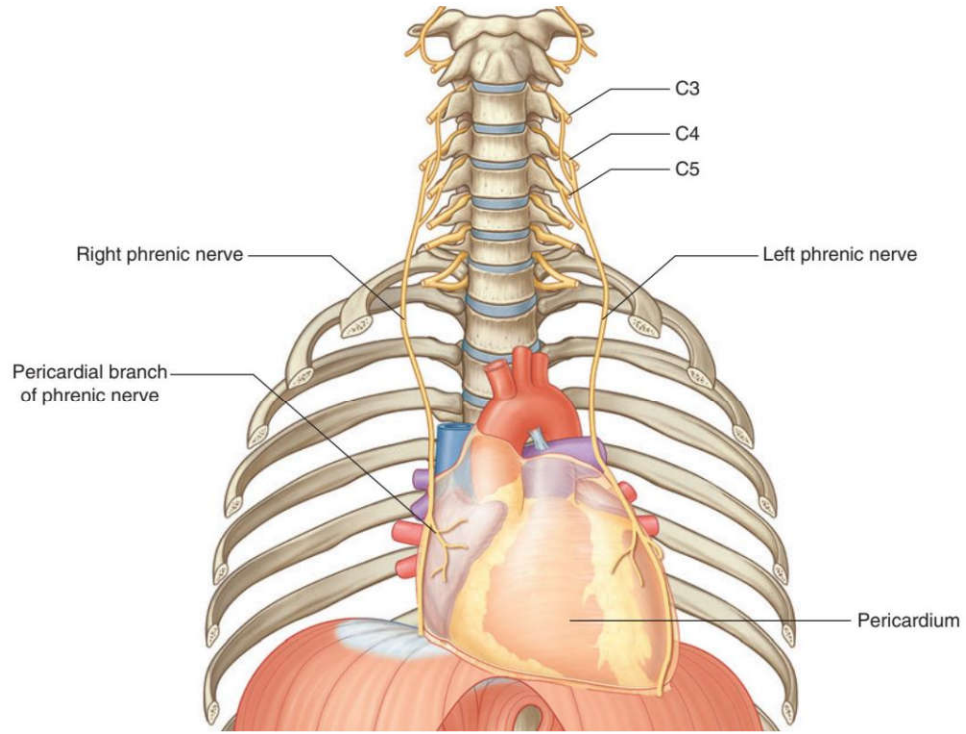
پاسخ صحیح: د ردیف مرتبط از جدول درسنامه: ۱۵ **پاسخ تشریحی:** زنجیره سمپاتیک از خلال رباط های قومی دیافراگم عبور می کند، نه از سوراخ های اصلی آن. سه گزینه دیگر (مجرای توراسیک، اعصاب اسپلانکتیک و تنه سلیاک) همگی از سوراخ آئورتی دیافراگم عبور می کنند.

۱۹) کدامیک از گزینه های زیر در مورد اتصالات دیافراگم صحیح است؟ علوم پایه پزشکی شهرپور ۴۰۰
الف) ستون راست دیافراگم به مهره چهارم کمری متصل می شود.
ب) بخش انتهایی رباط قوسی خارجی به رأس دنده یازدهم متصل می شود.
ج) ستون چپ دیافراگم به مهره سوم کمری متصل می شود.
د) بخش لترال رباط قوسی داخلی به زائده عرضی مهره اول کمری متصل می شود.

پاسخ صحیح: د ردیف مرتبط از جدول درسنامه: ۱۵ **پاسخ تشریحی:** بخش انتهایی رباط قوسی داخلی (Medial arcuate ligament) به زائده عرضی مهره اول کمری (L1) متصل می شود. این رباط از روی عضله پسواس ماژور قوس می زند.

۲۰) کدامیک از اعصاب زیر در عصب رسانی به پلورای مدیاستینال نقش دارد؟ علوم پایه پزشکی اسفند ۴۰۳
الف) عصب فرنیک (ب) عصب واگوس (ج) عصب بین دنده ای (د) عصب اسپلانکتیک (احشایی)

پاسخ صحیح: الف ردیف مرتبط از جدول درسنامه: ۱۶ **پاسخ تشریحی:** عصب فرنیک (Phrenic nerve) مسئول عصب دهی حسی به پلورای مدیاستینال (بخشی از پلورای جداری) است.



۲۱) کدام گزینه زیر در مورد پلورا صحیح می باشد؟ علوم پایه پزشکی آبان ۴۰۰

الف) پلورای احشایی به دنده‌ها اتصال دارد.

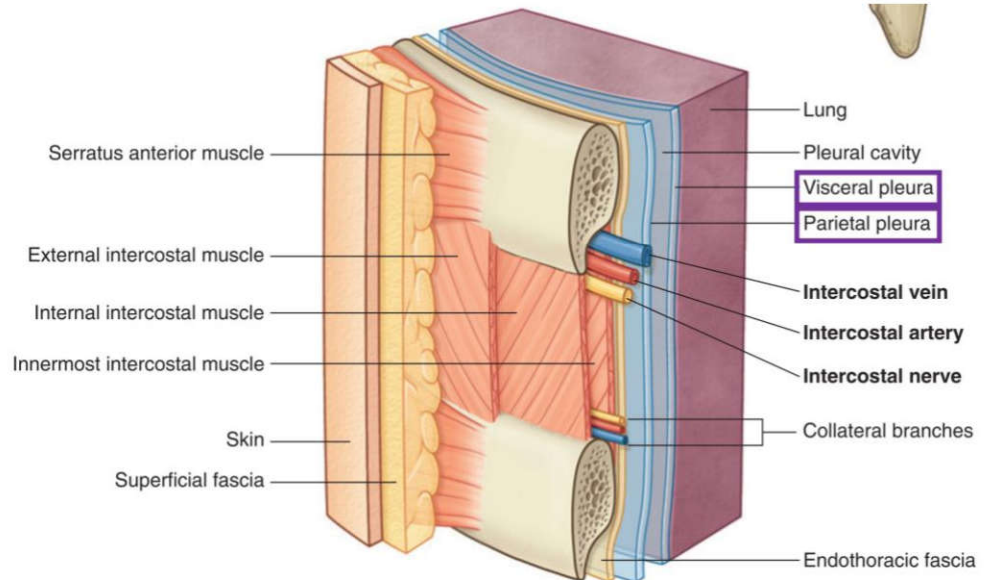
ب) پلورای جداری به ریه‌ها می‌چسبد.

ج) فضای بین پلورای احشایی و جداری را حفره پلورا می‌نامند.

د) بخشی از پلورای احشایی که دیافراگم را می‌پوشاند پلورای دیافراگماتیک نامیده می‌شود.

پاسخ صحیح: ج ردیف مرتبط از جدول درسنامه: ۱۶ پاسخ تشریحی: فضای پتانسیل بین دو لایه پلورا (جداری و احشایی) را حفره

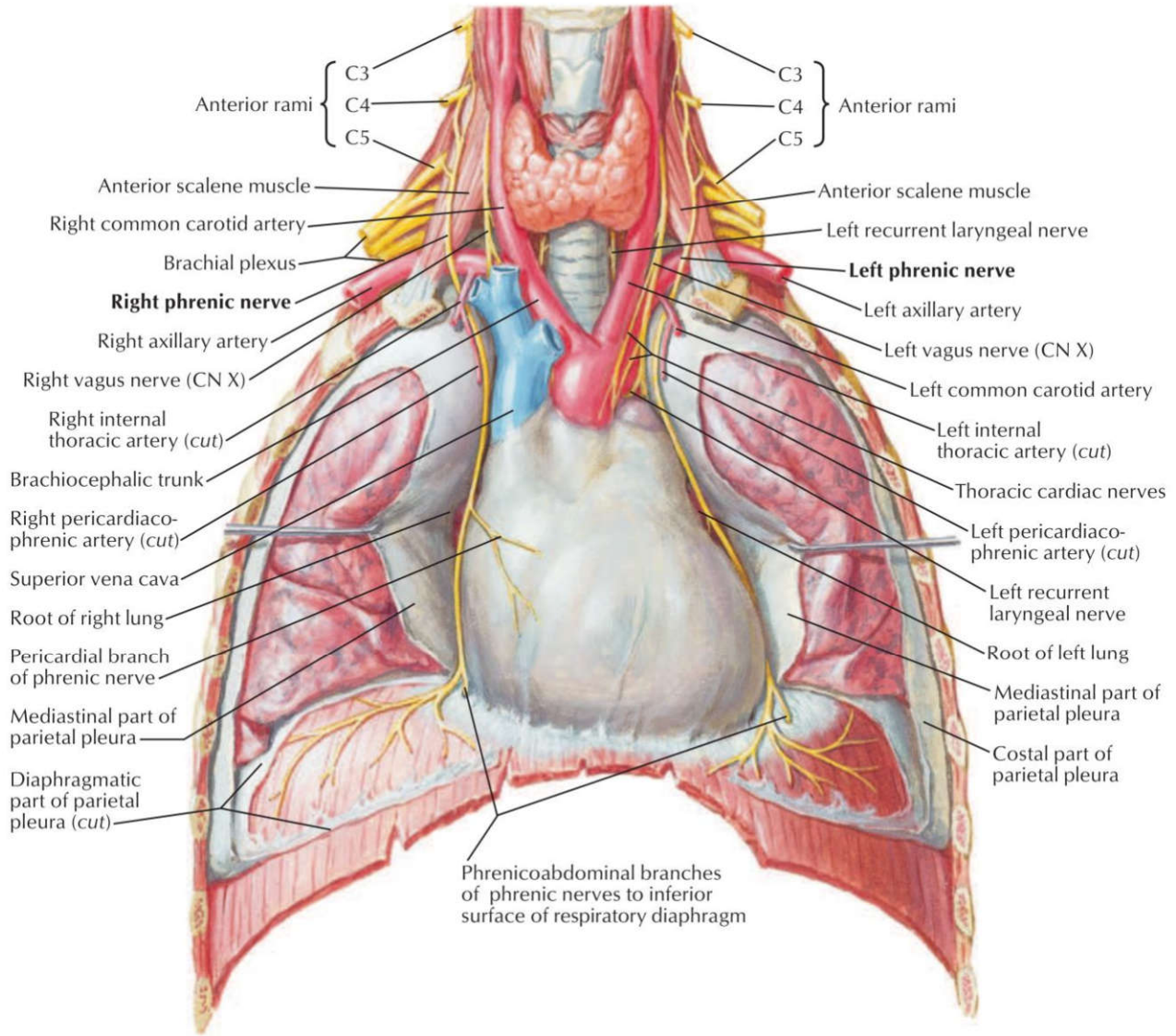
پلورال می‌نامند. پلورای جداری به دیواره قفسه سینه می‌چسبد و پلورای احشایی مستقیماً به سطح ریه متصل است.



۲۲) عصب فرنیک در عصب‌دهی کدامیک از نواحی زیر شرکت ندارد؟ علوم پایه دندانپزشکی شهریور ۴۰۴

الف) دیافراگم ب) پریکارد فیبروز ج) پلورای سروزی جداری د) پریکارد سروزی احشایی

پاسخ صحیح: د ردیف مرتبط از جدول درسنامه: ۱۶ **پاسخ تشریحی:** عصب فرنیک عصب حسی به لایه‌های جداری (پریکارد فیبروز، پریکارد سروزی جداری، پلورای جداری مدیاستینال و دیافراگماتیک) می‌دهد. به لایه‌های احشایی (پریکارد سروزی احشایی و پلورای احشایی) که مستقیماً به قلب و ریه‌ها چسبیده‌اند، عصب حسی سوماتیک نمی‌دهد. عصب‌دهی این لایه‌ها اتونوم است.



۲۳) پریکارد فیبروزی از کدامیک از اعصاب زیر، عصب‌گیری حسی دارد؟ علوم پایه پزشکی اسفند ۴۰۲

الف) Intercostal Nerve ب) Vagus Nerve ج) Phrenic Nerve د) Sympathetic Trunk

پاسخ صحیح: ج ردیف مرتبط از جدول درسنامه: ۱۶ **پاسخ تشریحی:** عصب فرنیک (Phrenic nerve) علاوه بر عصب‌دهی حرکتی و حسی به دیافراگم، مسئول عصب‌دهی حسی به پریکارد فیبروزی و لایه جداری پریکارد سروزی نیز می‌باشد.

۲۴) در افیوژن پرده جنب، تجمع مایع در کجا صورت می‌گیرد؟ علوم پایه پزشکی شهریور ۴۰۰

الف) بین جنب جداری و دیواره قفسه سینه ب) بین جنب جداری و احشایی ج) بین جنب احشایی و ریه د) درون پارانشیم ریه

پاسخ صحیح: ب ردیف مرتبط از جدول درسنامه: ۱۶ **پاسخ تشریحی:** افیوژن پلور به تجمع غیرطبیعی مایع در فضای پلورال (حفره بین لایه جداری و احشایی پلورا) اطلاق می‌شود.

۲۵) همه گزینه های زیر درست است به جز؟ علوم پایه پزشکی شهریور ۴۰۳
 الف) در نیدل توراکوستومی، معمولاً نیل از چهارمین فضای بین دنده‌ای وارد می‌شود.
 ب) حس مخاط نازوفارنکس با عصب ماگزیلاری تأمین می‌شود.
 ج) عضله کریکواریتنوئید خلفی، ایداکتور اصلی تارهای صوتی است.
 د) با آسیب عصب راجعه لارنژیال، تمام عضلات داخلی حنجره فلج می‌شوند به جز کریکوتیروئید.

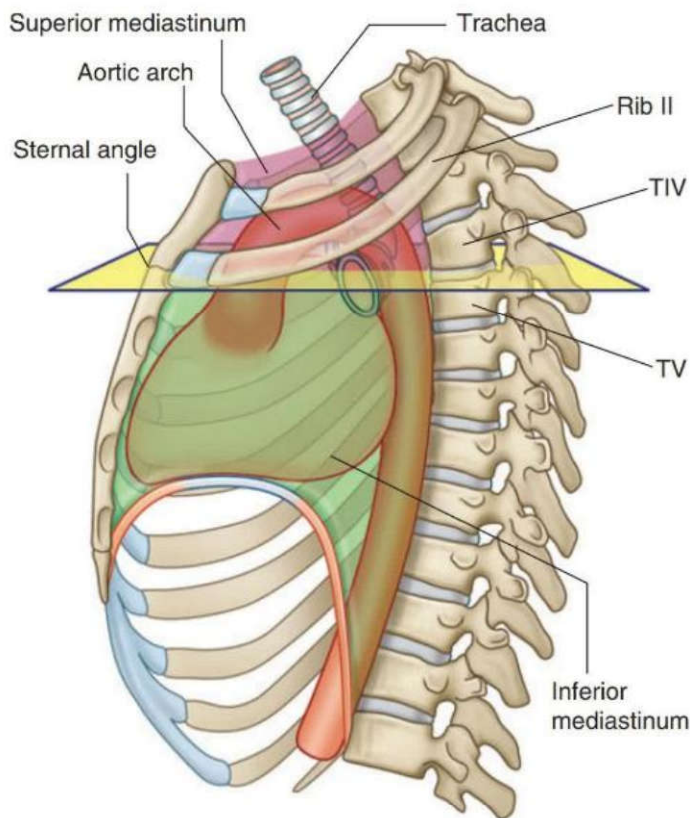
پاسخ صحیح: الف) ردیف مرتبط از جدول درسنامه: ۱۸
پاسخ تشریحی: در توراکوستومی سوزنی (Needle thoracostomy) دسترسی معمولاً از طریق دومین فضای بین دنده‌ای در خط میدکلاویکلار قدامی یا خط آگزیلاری میانی انجام می‌شود، نه فضای چهارم.

۲۶) در هنگام توراکوستومی، کدام ساختار زیر سوراخ نمی‌شود؟ علوم پایه پزشکی شهریور ۴۰۱
 الف) External intercostals muscles
 ب) Internal intercostals muscles
 ج) Endothoracic fascia
 د) Visceral pleura

پاسخ صحیح: د) ردیف مرتبط از جدول درسنامه: ۱۸
پاسخ تشریحی: در توراکوستومی، سوزن از دیواره قفسه سینه عبور کرده و به فضای پلورال (بین پلورای جداری و احشایی) وارد می‌شود. پلورای احشایی سطح ریه را می‌پوشاند و سوراخ نمی‌شود. سوزن در پلورای جداری متوقف می‌شود.

۲۷) کدامیک از عناصر زیر در مדיاستینوم فوقانی قرار ندارد؟ علوم پایه پزشکی شهریور ۴۰۴
 الف) Thymus
 ب) Ascending Aorta
 ج) Right Brachiocephalic Vein
 د) Left Common Carotid Artery

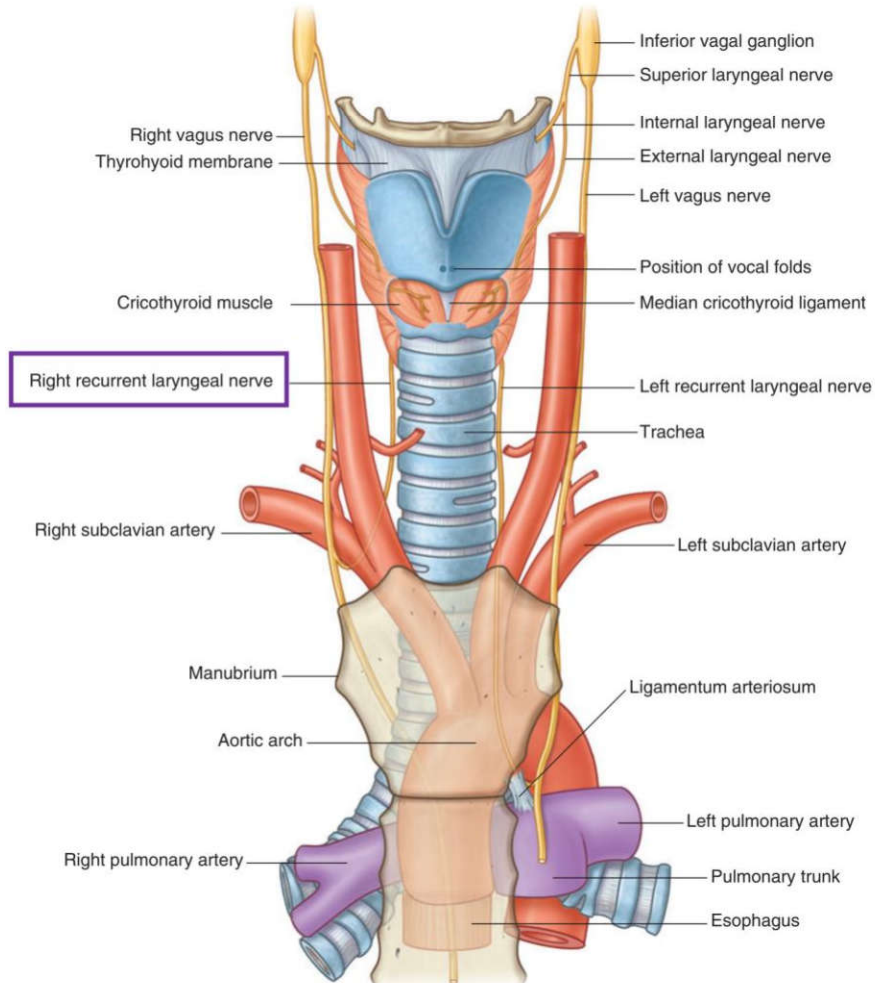
پاسخ صحیح: ب) ردیف مرتبط از جدول درسنامه: ۲۰
پاسخ تشریحی: آئورت صعودی (Ascending aorta) در مדיاستینوم میانی قرار دارد، زیرا مستقیماً از بطن چپ خارج شده و در داخل پریکارد واقع است. بنابراین در مדיاستینوم فوقانی یافت نمی‌شود.



۲۸) همه عناصر زیر در فضای مدیاستینوم فوقانی قرار دارند، بجز؟ علوم پایه پزشکی اسفند ۴۰۳

- الف) عصب واگوس راست ب) عصب واگوس چپ ج) عصب راجعه حنجره‌ای راست د) عصب راجعه حنجره‌ای چپ

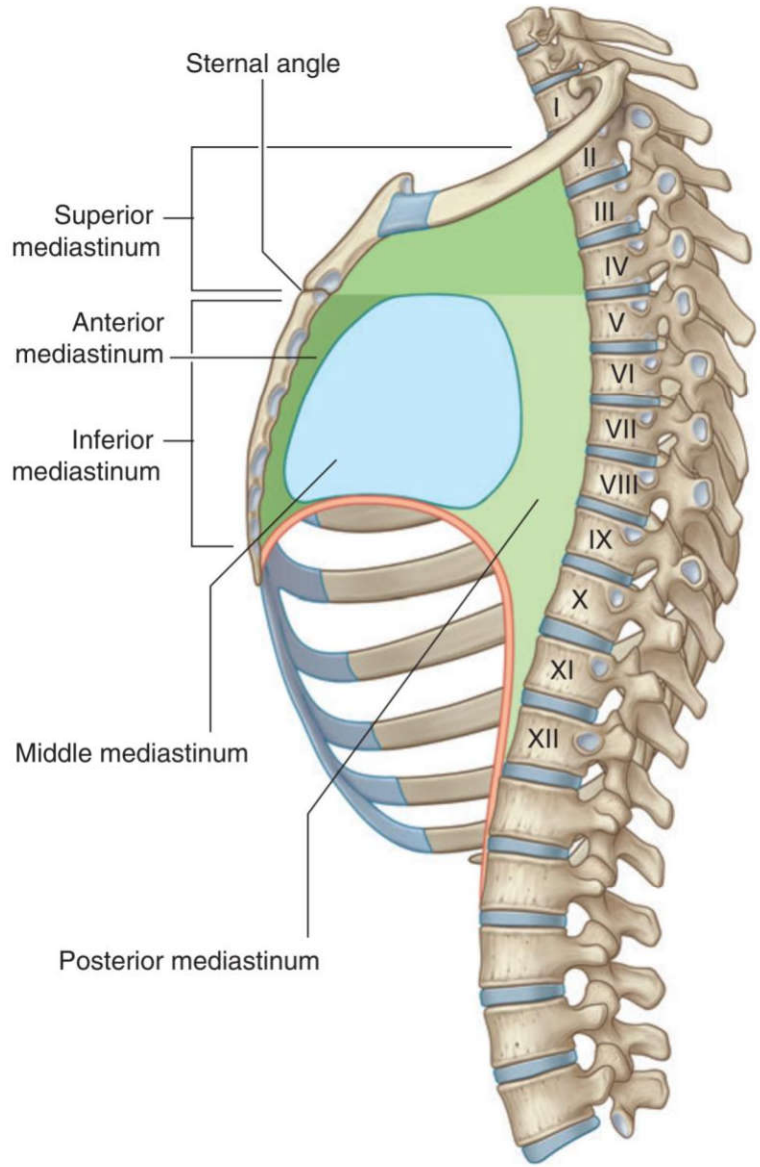
پاسخ صحیح: ج ردیف مرتبط از جدول درسنامه: ۲۰ **پاسخ تشریحی:** عصب راجعه حنجره‌ای راست (Right recurrent laryngeal nerve) در مدیاستینوم فوقانی قرار ندارد، زیرا در سطح شریان ساب‌کلاوین راست از عصب واگوس منشعب شده و به گردن برمی‌گردد.



۲۹) کدامیک از عناصر تشریحی زیر در مدیاستینوم قدامی قرار دارد؟ علوم پایه دندانپزشکی شهریور ۴۰۱

- الف) vagus nerve ب) esophagus ج) trachea د) thymus

پاسخ صحیح: د ردیف مرتبط از جدول درسنامه: 21 **پاسخ تشریحی:** تیموس (یا بافت چربی جایگزین آن در بالغین) محتوی اصلی مدیاستینوم قدامی است. سایر گزینه‌ها در مدیاستینوم فوقانی، میانی یا خلفی قرار دارند.



۳۰ کدام ساختمان زیر فقط در مدیاستینوم میانی یافت می شود؟ علوم پایه پزشکی شهریور ۴۰۲

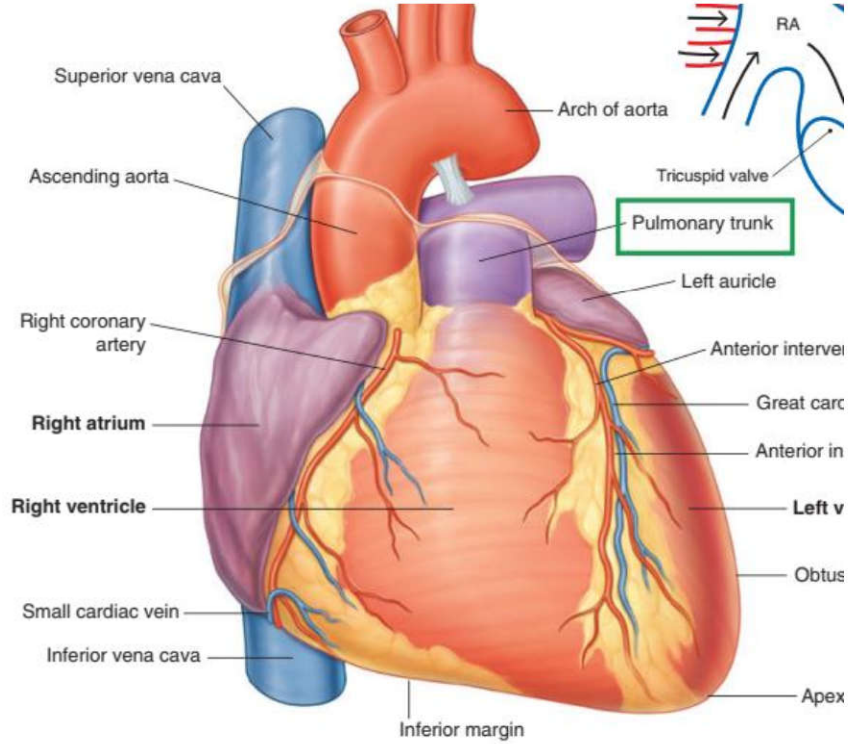
Phrenic nerve (د)

Superior vena cava (ج)

Greater splanchnic nerve (ب)

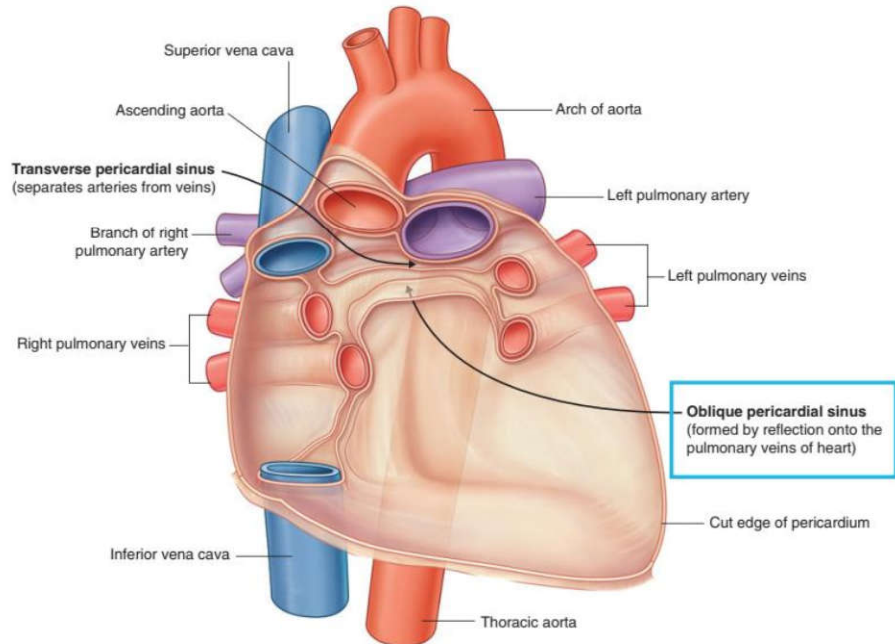
Pulmonary Trunk (الف)

پاسخ صحیح: الف
 ردیف مرتبط از جدول درسنامه: ۲۲
پاسخ تشریحی: تنه پولمونری (Pulmonary Trunk) مستقیماً از بطن راست خارج شده و به شریان‌های ریوی تقسیم می‌شود. این ساختار منحصرأ در مدیاستینوم میانی (حاوی قلب و عروق بزرگ پایه‌ای) قرار دارد.



۳۱) کدام ساختمان در عقب سینوس مایل پریکاردی قرار گرفته است؟ علوم پایه پزشکی اسفند ۹۹
 الف) ستون فقرات ب) ورید آزگوس ج) مری د) مجرای توراسیک

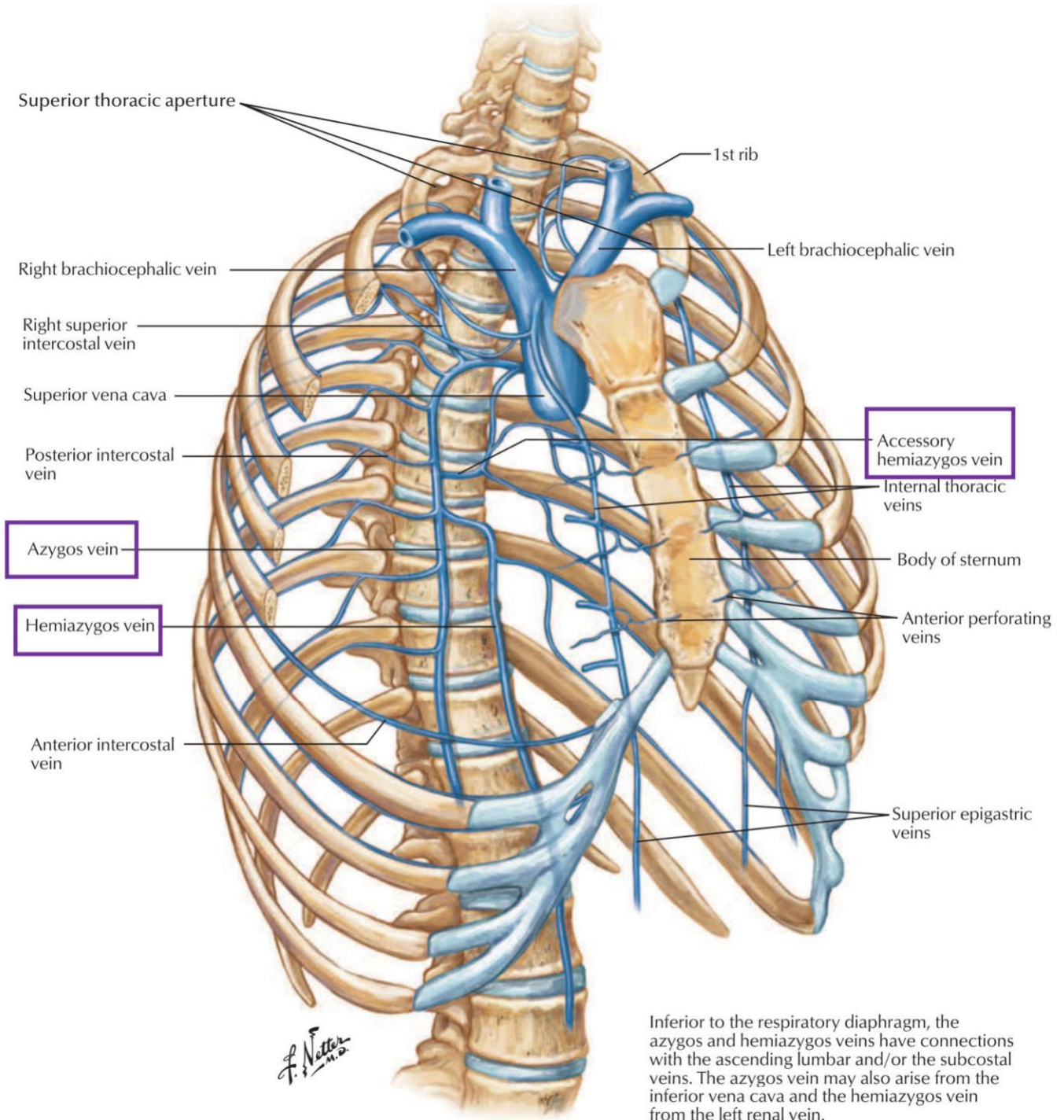
پاسخ صحیح: ج
 ردیف مرتبط از جدول درسنامه: ۲۲
پاسخ تشریحی: سینوس مایل پریکارد در سطح خلفی قلب و پشت دهلیز چپ قرار دارد. مری و همچنین پریکارد جداری خلفی در عقب این سینوس واقع شده‌اند.



۳۲) کدام گزینه در مورد سیستم وریدی آژگوس صحیح است؟ علوم پایه پزشکی آبان ۴۰۰
الف) در صورت بلوکه شدن ورید اجوف تحتانی می‌تواند خون نیمه تحتانی بدن را برگرداند.
ب) شامل وریدهای آژگوس و همی آژگوس است.
ج) ورید آژگوس از مقابل مهره های کمری چهارم و پنجم شروع می‌شود.
د) ورید همی آژگوس از طریق ستون راست دیافراگم وارد توراکس می‌شود.

پاسخ صحیح: الف
ردیف مرتبط از جدول درسنامه: ۲۳
پاسخ تشریحی: سیستم وریدی آژگوس یک مسیر کمکی مهم برای بازگرداندن خون از نیمه تحتانی بدن به قلب است. در صورت انسداد ورید اجوف تحتانی (IVC)، این سیستم می‌تواند خون را از طریق شبکه کولاترال به ورید اجوف فوقانی (SVC) بازگرداند

الف) این توصیف استاندارد است و با آناتومی تطبیق دارد (از T4 تا T8 posterior intercostal). درست
ب) وریدهای ۱ تا ۳ سمت چپ معمولاً توسط ورید (superior intercostal vein) جمع‌آوری می‌شن، نه اکسسوری همی آژگوس. **غلط**
ج) این ورید به همی آژگوس (سمت چپ) می‌ریزه، نه آژگوس اصلی (راست). **غلط**
د) این ورید سمت چپ است و counterpart سمت راست ندارد. **غلط**



Inferior to the respiratory diaphragm, the azygos and hemiazygos veins have connections with the ascending lumbar and/or the subcostal veins. The azygos vein may also arise from the inferior vena cava and the hemiazygos vein from the left renal vein.

۳۳) کدامیک از عناصر زیر در تحتانی ترین بخش ناف ریه دیده می شود؟ علوم پایه دندانپزشکی اسفند ۴۰۲

- الف) برونکوس اصلی ب) شریان برونشیا ج) شریان ریوی د) ورید ریوی

پاسخ صحیح: د
 ردیف مرتبط از جدول درسنامه: ۲۳
پاسخ تشریحی: در ناف ریه، وریدهای ریوی در موقعیت قدامی-تحتانی نسبت به سایر ساختارها قرار دارند. بنابراین، تحتانی ترین عنصر در ناف ریه معمولاً وریدهای ریوی هستند. برونشها در موقعیت خلفی تر و شریان ریوی در موقعیت بینابینی قرار می گیرد.

۳۴) تمامی عناصر تشریحی زیر از مدهاستینوم خلفی عبور می کنند بجز: علوم پایه دندانپزشکی اسفند ۴۰۲

- الف) آئورتای توراسیک ب) عصب واگ ج) عصب فرنیک د) مری

پاسخ صحیح: ج ردیف مرتبط از جدول درسنامه: ۲۳
 می‌کند. سایر گزینه‌ها (آنورت نزولی توراسیک، عصب واگ، مری) جزء محتویات مدیاستینوم خلفی هستند.
پاسخ تشریحی: عصب فرنیک از مدیاستینوم میانی (در کنار پریکارد) عبور

۳۵) کدامیک از عناصر زیر، در مدیاستینوم خلفی قرار ندارد؟ علوم پایه دندانپزشکی شهریور ۴۰۴

الف) Esophagus ب) Phrenic nerve ج) Vagus nerve د) Thoracic aorta

پاسخ صحیح: ب ردیف مرتبط از جدول درسنامه: ۲۳
 بین پلواری جداری و پریکارد). سایر گزینه‌ها (مری، عصب واگ، آنورت توراسیک) از محتویات مدیاستینوم خلفی هستند.
پاسخ تشریحی: عصب فرنیک در مدیاستینوم میانی قرار دارد (در کنار پریکارد و

۳۶) ورید آژگوس به کدام ورید تخلیه می‌شود؟ علوم پایه دندانپزشکی شهریور ۹۷ قطب کرمان

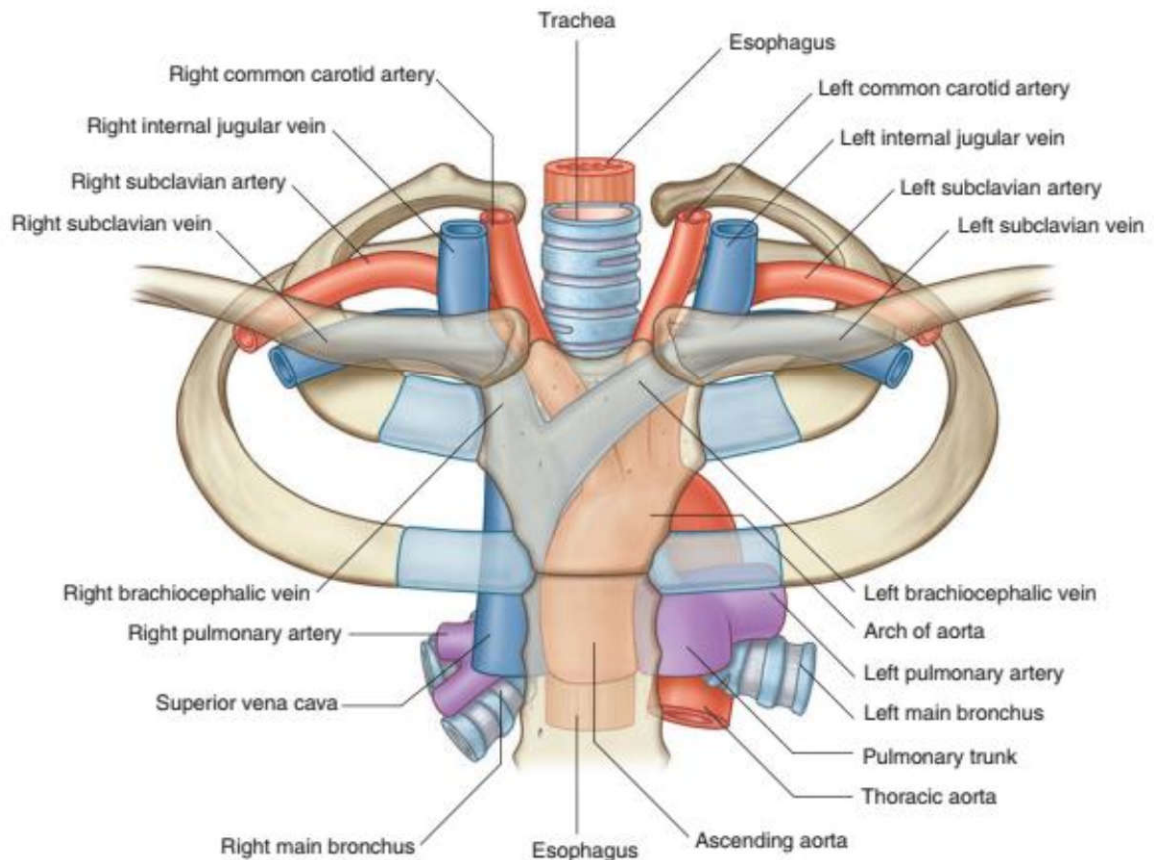
الف) Superior vena cava ب) Inferior vena cava
 ج) Left brachiocephalic د) Right brachiocephalic

پاسخ صحیح: الف ردیف مرتبط از جدول درسنامه: ۲۳
 ورید آژگوس (آژیگوس) در نهایت به ورید اجوف فوقانی
 (Superior vena cava) تخلیه می‌شود
پاسخ تشریحی: ورید آژگوس (آژیگوس) در نهایت به ورید اجوف فوقانی

۳۷) در استرنوتومی میانی، کدام اندام بیشتر در معرض آسیب قرار می‌گیرد؟ علوم پایه پزشکی شهریور ۴۰۰

الف) Aorta ب) Brachiocephalic veins
 ج) Right internal thoracic artery د) Costocervical trunk

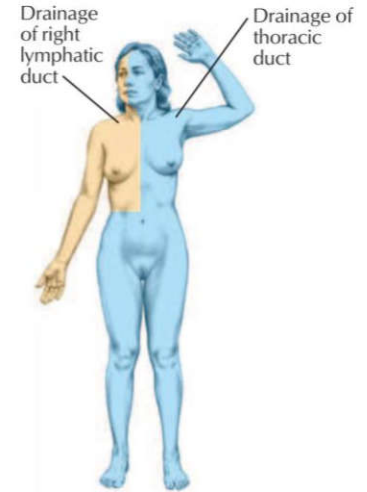
پاسخ صحیح: ب ردیف مرتبط از جدول درسنامه: 24
 برای کوسفالیک که درست در پشت دسته جناغ قرار دارند، بیشتر از سایر ساختارها در معرض تصادفی قرار می‌گیرند.
پاسخ تشریحی: در استرنوتومی میانی (شکاف طولی جناغ)، وریدهای



۳۸) مجرای توراسیک (Duct Thoracic) لنف کدام ساختمان زیر را دریافت نمی کند؟ علوم پایه دندانپزشکی شهریور ۴۰۰

الف) اندام تحتانی چپ ب) ریه راست ج) نیمه راست شکم د) اندام تحتانی راست

پاسخ صحیح: ب) ردیف مرتبط از جدول درسنامه: ۲۴ **پاسخ تشریحی:** مجرای توراسیک لنف را از کل بدن به جز قسمت راست قفسه سینه (که شامل ریه راست نیز می شود)، قسمت راست سر و گردن، و دست راست دریافت می کند. این مناطق توسط مجرای لنفاوی راست تخلیه می شوند.



۳۹) همه ی موارد زیر جز انشعابات مستقیم قوس آئورت می باشند، بجز: علوم پایه دندانپزشکی اسفند ۴۰۳

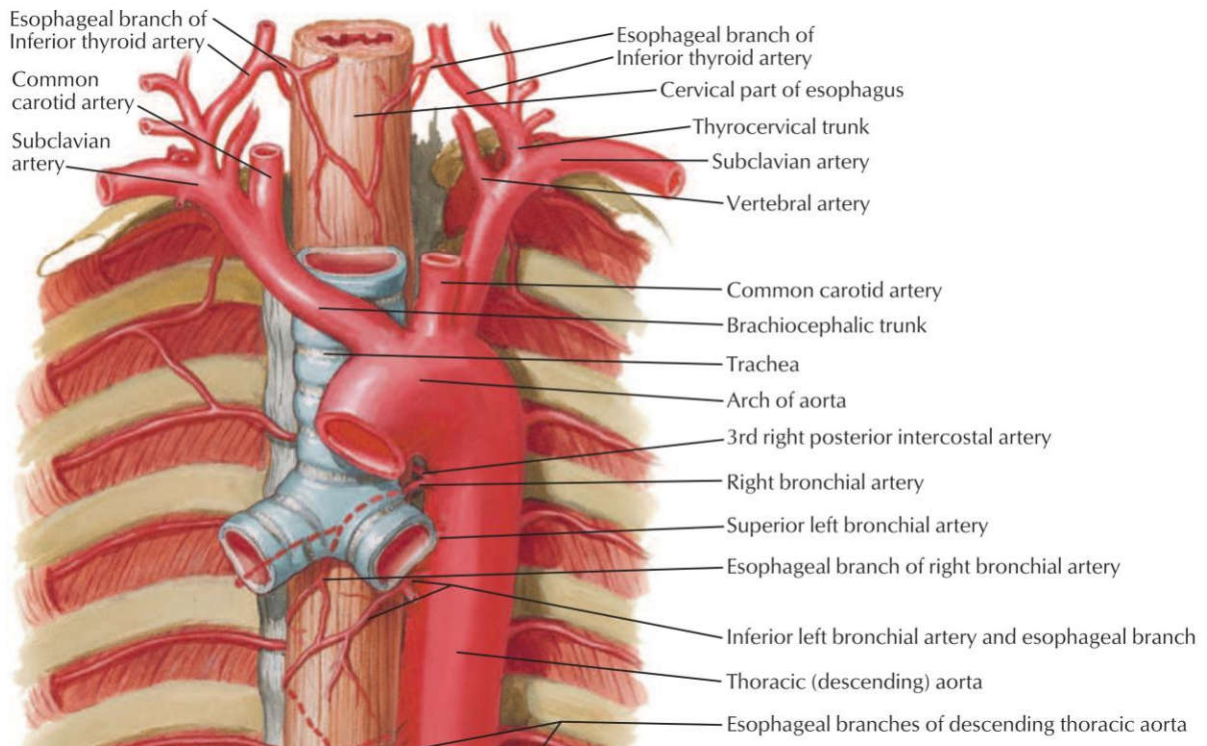
الف) کاروتید مشترک چپ ب) کاروتید مشترک راست ج) سابکلوین چپ د) تنه براکیوسفالیک

پاسخ صحیح: ب) ردیف مرتبط از جدول درسنامه: ۲۴ **پاسخ تشریحی:** قوس آئورت سه انشعاب اصلی دارد:

۱) تنه براکیوسفالیک

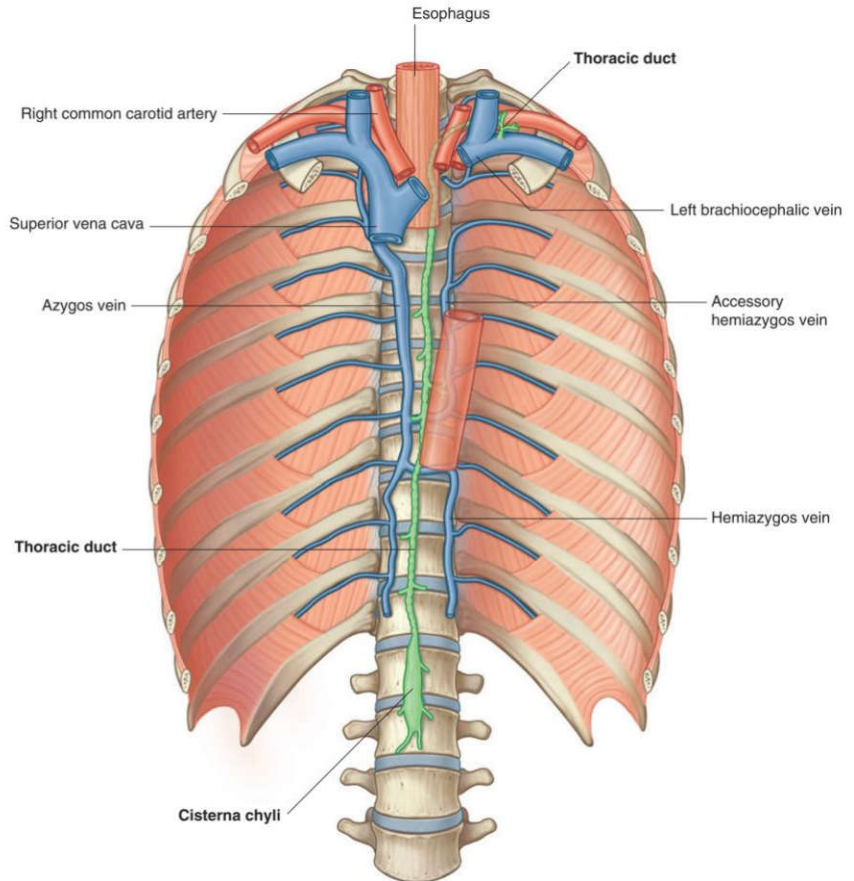
۲) شریان کاروتید مشترک چپ

۳) شریان سابکلوین چپ. شریان کاروتید مشترک راست مستقیماً از قوس آئورت منشأ نمی گیرد، بلکه از تنه براکیوسفالیک منشعب می شود.



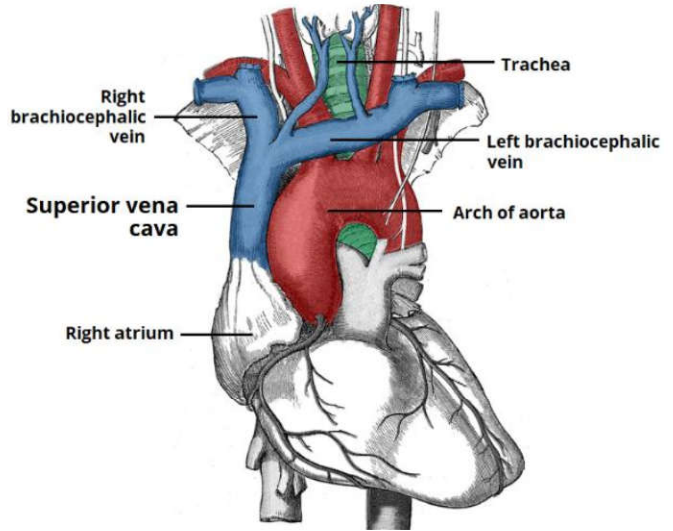
۴۰) مجرای توراسیک (Thoracic duct) به کدام ورید تخلیه می‌گردد؟ علوم پایه دندانپزشکی خرداد ۴۰۰
الف) پورت ب) براکیوسفالیک چپ ج) ساب کلاوین راست د) اجوف فوقانی

پاسخ صحیح: ب) ردیف مرتبط از جدول درسنامه: ۲۴ **پاسخ تشریحی:** مجرای توراسیک (Thoracic duct) لنف نهایی خود را به محل اتصال ورید سابکلاوین چپ و ورید ژوگولار داخلی چپ تخلیه می‌کند. این محل، ورید براکیوسفالیک چپ را تشکیل می‌دهد. بنابراین، صحیح‌ترین پاسخ ورید براکیوسفالیک چپ است.



۴۱) کدام ورید از به هم پیوستن وریدهای بازوئی-سری (brachiocephali) راست و چپ تشکیل میشود؟ علوم پایه دندانپزشکی شهریور ۴۰۲
الف) superior vena cava (بزرگ سیاهرگ زبرین) ب) internal jugular vein (ورید ژوگولار داخلی)
ج) axillary vein (ورید زیربغلی) د) subclavian vein (ورید زیرترقوه‌ای)

پاسخ صحیح: الف) ردیف مرتبط از جدول درسنامه: 24 **پاسخ تشریحی:** ورید اجوف فوقانی (Superior vena cava) از به هم پیوستن دو ورید براکیوسفالیک (چپ و راست) در پشت غضروف دنده اول راست تشکیل می‌شود.

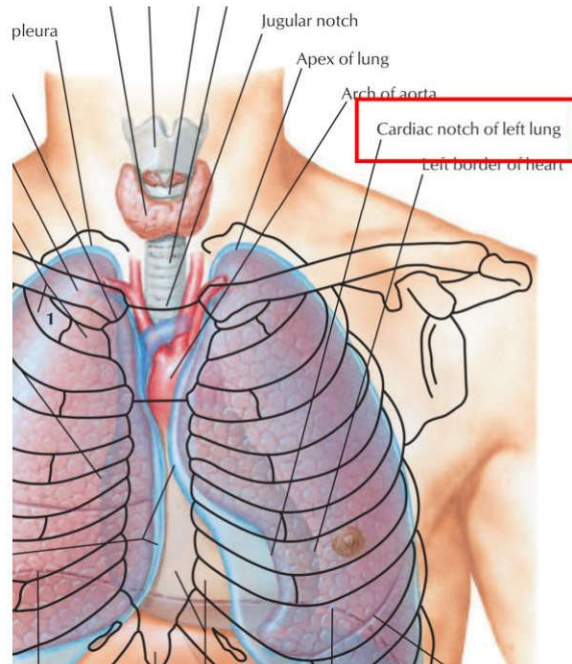


۴۲) کدام یک از ساختارهای آناتومی زیر فقط در میان سینه (mediastinum) فوقانی قرار دارد؟ علوم پایه دندانپزشکی اسفند ۴۰۱
 الف) قوس آئورت ب) عصب فرنیک ج) مری د) عصب واگ

پاسخ صحیح: الف ردیف مرتبط از جدول درسنامه: ۲۰-۲۴ پاسخ تشریحی: قوس آئورت به طور کامل در مדיاستینوم فوقانی قرار دارد. سایر ساختارها ممکن است بخشی از مسیرشان از مדיاستینوم فوقانی بگذرد یا در چندین بخش مדיاستینوم گسترده باشند (مانند مری، عصب واگ، و عصب فرنیک که تا مדיاستینوم میانی نیز امتداد دارند).

۴۳) بریدگی قلبی (notch cardiac) در کدام ساختمان دیده می شود؟ علوم پایه دندانپزشکی شهریور ۴۰۲
 الف) معده ب) مری ج) اپیدیدیم د) دوازدهه

پاسخ صحیح: الف ردیف مرتبط از جدول درسنامه: 26 پاسخ تشریحی: بریدگی قلبی (Cardiac notch یا Angle of His) یک فرورفتگی در کنار تحتانی ریه چپ است. همچنین، در آناتومی معده، بریدگی قلبی به فرورفتگی بین مری و فوندوس معده اشاره دارد. با توجه به گزینه‌ها، معده گزینه صحیح است.

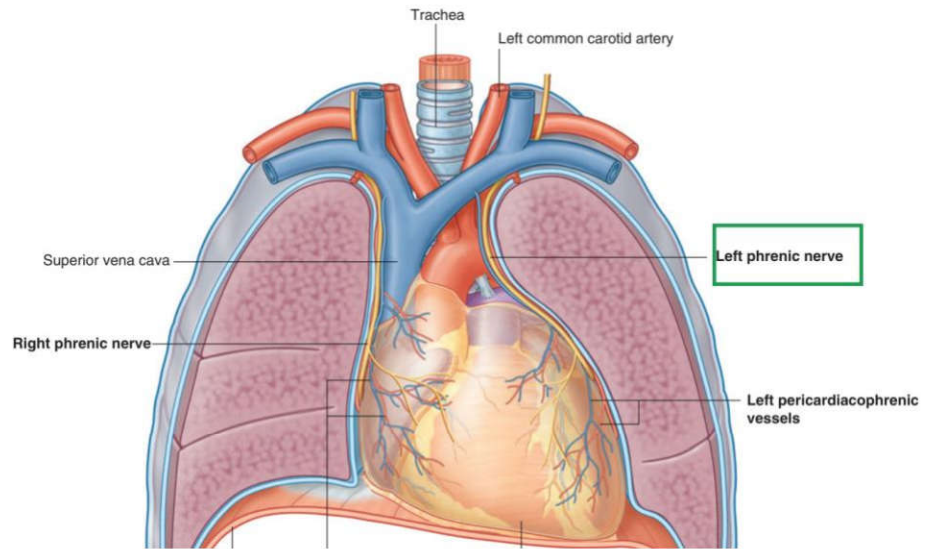
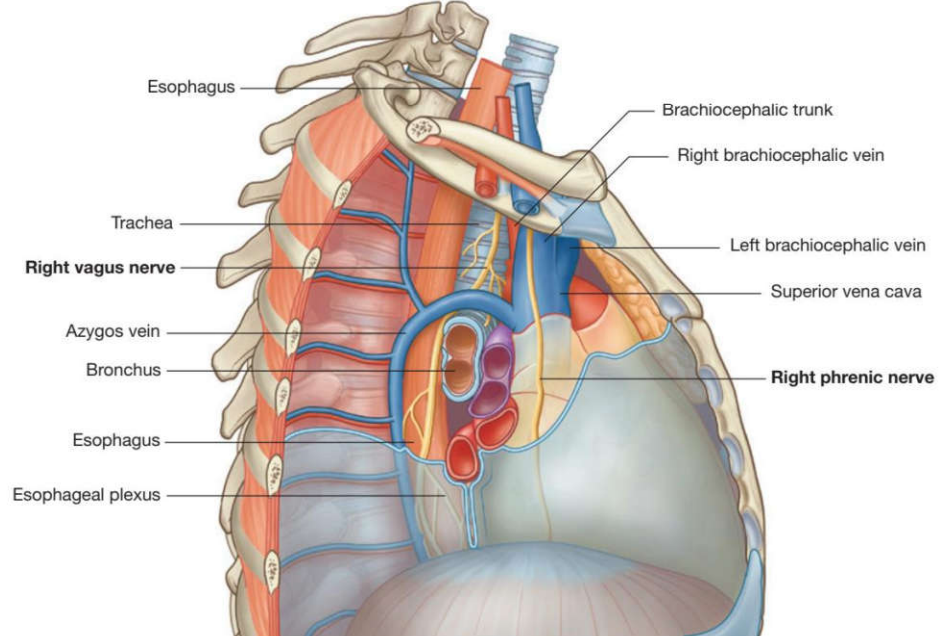


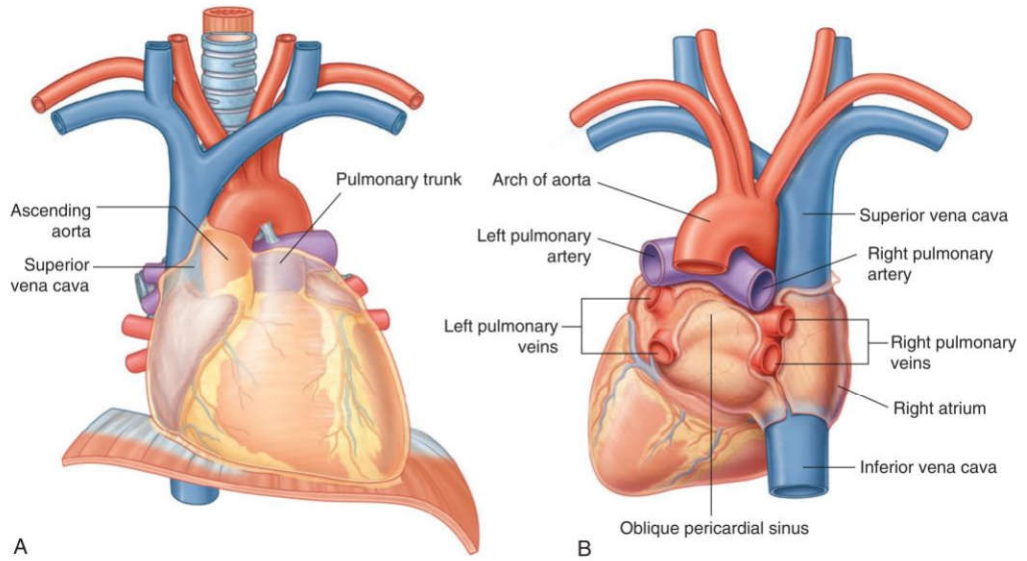
۴۴) کدام یک از موارد زیر در مورد مجاورت پایه ریوی راست صحیح نمی باشد؟ علوم پایه پزشکی شهریور ۴۰۲

- الف) ورید اجوف فوقانی در عقب آن است.
 ب) قوس آزیگوس در بالای آن است.
 ج) بخشی از دهلیز راست در جلو آن است.
 د) عصب فرنیک در جلو آن است.

پاسخ صحیح: الف
 ردیف مرتبط از جدول درسنامه: ۲۶
پاسخ تشریحی: ورید اجوف فوقانی (SVC) در قسمت قدامی پایه ریوی راست قرار

دارد، نه در عقب آن. قوس آزیگوس در بالا، بخشی از دهلیز راست در جلو، و عصب فرنیک در جلوی آن قرار دارند





۴۵) کدامیک با ریه راست مجاورت ندارد؟ علوم پایه پزشکی شهریور ۴۰۴

الف) قوس آذگوس (ب) مری (ج) ورید اجوف تحتانی (د) قوس آئورت

پاسخ صحیح: د
ردیف مرتبط از جدول درسنامه: ۲۶
پاسخ تشریحی: قوس آئورت در سمت چپ قفسه سینه قرار دارد و با ریه راست مجاور نیست. سایر گزینه‌ها (قوس آذگوس، مری، ورید اجوف تحتانی) در سمت راست قرار داشته و با ریه راست مجاورت دارند.

